



Sociedade Brasileira de Coloproctologia

Título de Especialista - 2014

Prova: Teórico-Prática

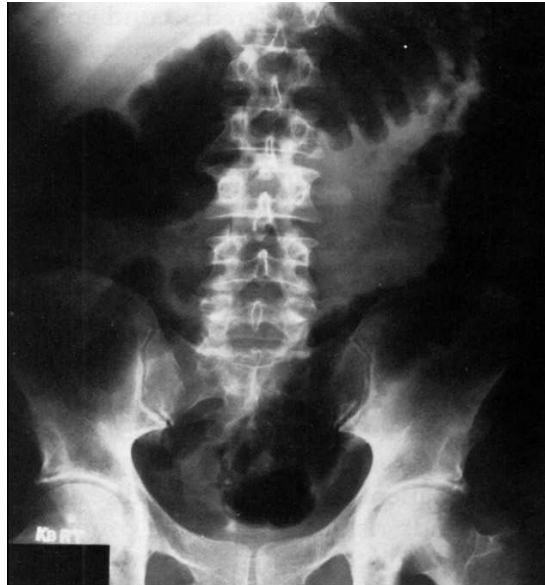
Versão: **A**

Data: 16/09/2014

Local: Brasília / DF

"Direitos autorais reservados. Proibida a reprodução, ainda que parcial, sem autorização prévia".

1. Paciente do sexo masculino, 27 anos, com diagnóstico de retocolite ulcerativa há quatro anos, de difícil controle clínico, corticodependente, tendo iniciado uso de azatioprina há um ano. Nos últimos sete dias vem evoluindo com diarreia muco-sanguinolenta, com mais de 10 defeções/dia, febre, taquicardia, leucocitose e distensão abdominal progressiva. Iniciada corticoterapia venosa há 4 dias, sem melhora. Realizada radiografia simples de abdome:



Com relação à conduta é INCORRETO afirmar:

- (A) O uso de infliximab pode evitar a cirurgia de urgência.
- (B) O quadro apresentado pode ser caracterizado como colite fulminante.
- (C) O exame endoscópico deve ser evitado.
- (D) Na falha da terapêutica clínica, a proctocolectomia está indicada com ileostomia e fechamento do coto retoanal.
- (E) A perfuração intestinal é a complicação mais temida neste caso.

2. Paciente do sexo feminino, 58 anos, com relato de emagrecimento e desconforto em hipocôndrio direito há cerca de 6 meses. Submetida à ultrassonografia abdominal que evidenciou múltiplos nódulos hepáticos, sugestivos de metástases. Tomografia computadorizada do abdome confirmou a doença hepática e mostrou também importante comprometimento linfonodal periaórtico, comprometendo o tronco da artéria mesentérica superior (figura 1). Realizada punção biópsia de um dos nódulos guiada por ultrassom que revelou adenocarcinoma de padrão intestinal, identificou-se por colonoscopia lesão primária pequena em sigmoide (figura 2).

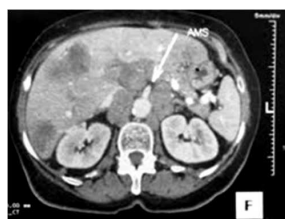


Figura 1

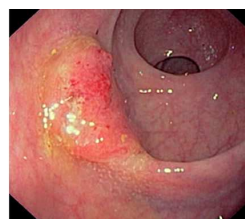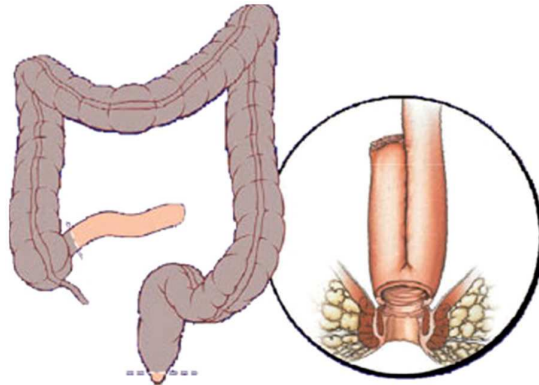


Figura 2

Frente aos exames e ao quadro clínico é INCORRETO afirmar:

- (A) Complicações relacionadas ao tumor primário, em caso de não ressecção do mesmo, podem ocorrer em 9 a 29%.
- (B) A perda de *performance status*, risco de complicações cirúrgicas, atraso ou impedimento de tratamento quimioterápico são os principais fatores a serem avaliados na ressecção inicial do tumor primário.
- (C) Trata-se de doença em estágio IVb.
- (D) A ablação por radiofrequência está contraindicada na doença situada junto aos ductos biliares principais.
- (E) Se esta paciente tiver K-ras mutado, a associação de cetuximab ao esquema quimioterápico padrão pode oferecer ganho em sobrevida.

3. Com relação ao reservatório ileoanal (RIA) no tratamento da retocolite ulcerativa, é INCORRETO afirmar:



- (A) A ocorrência de fístula retovaginal pós-operatória deve chamar a atenção para o diagnóstico de Doença de Crohn.
- (B) A principal complicação cirúrgica relacionada ao RIA é a obstrução intestinal, causada por aderências e a torções da ileostomia.
- (C) O uso da abordagem laparoscópica não tem sido capaz de reduzir as taxas de obstrução intestinal e de infertilidade.
- (D) A presença de colangite esclerosante é um marcador clínico de bolsite grave.
- (E) As taxas de mortalidade relatadas, relacionadas a essa intervenção, variam de 0 a 1%.

4. Uma paciente de 32 anos, atleta maratonista, apresentou dor abdominal tipo cólica durante uma longa prova, seguida de episódios de diarreia sanguinolenta. Estava correndo em pista, ao nível do mar, com temperatura ambiente agradável. Deu entrada desidratada, taquicárdica, com temperatura normal, mas havia dor abdominal em fossa ilíaca direita, sem sinais de irritação peritoneal. Não havia história de doença inflamatória, uso de álcool, fumo ou drogas, história familiar irrelevante, fazia uso de anticoncepcional de baixa dose. Os exames laboratoriais mostraram uma leucocitose (28.000), ureia elevada com creatinina normal, uma CPK (creatinina fosfoquinase) de 1287 U/ml (normal de 30-250) e provas de função hepática normais. Um Rx de abdome mostrou padrão de distribuição de gás inespecífico, com discreta dilatação do cólon descendente. Foi encaminhada para sigmoidoscopia flexível que revelou pontos de eritema, friabilidade e exsudado no reto proximal, e uma grave colite hemorrágica segmentar e nodular no cólon sigmoide (Figura 1). O exame não avançou acima do sigmoide pelo risco de perfuração, mas aparentava mucosa normal proximal. O estudo anatomopatológico das amostras obtidas mostrou necrose hemorrágica da mucosa com hemorragia estromal, apagamento de criptas, e exsudado mucopurulento, mas sem evidência de vasculite (Figura 2).

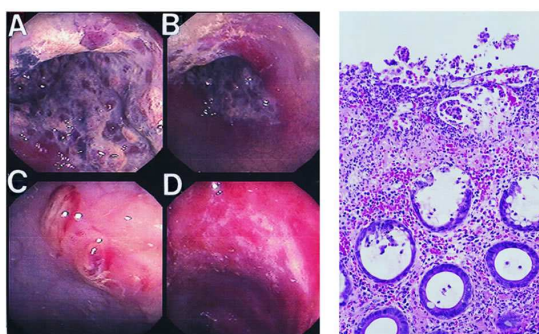


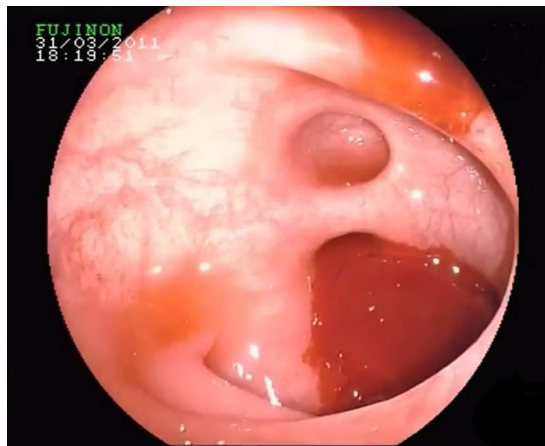
Figura 1

Figura 2

Diagnóstico:

- (A) Isquemia mesentérica no ponto crítico de Sudeck.
- (B) Embolia mesentérica por bradicardia extrema de atleta.
- (C) Megacólon tóxico.
- (D) Colite aguda por *Campylobacter*.
- (E) Tromboangeíte obliterante.

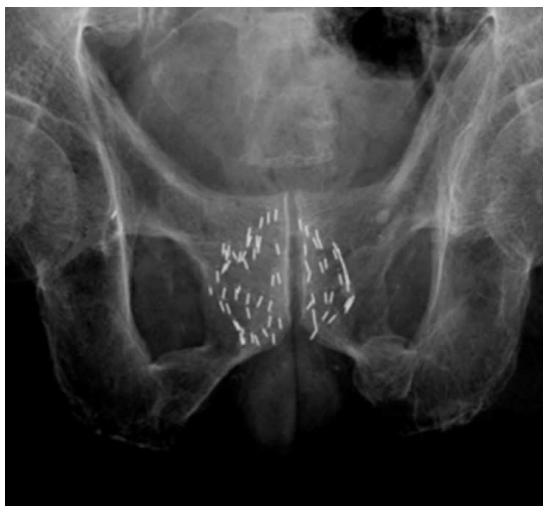5. Paciente do sexo masculino, 67 anos, dá entrada na emergência referindo sangramento pelo reto iniciado há cerca de 8 horas, inicialmente junto com as fezes, passando à dejeções com sangue vivo. Encontrava-se lívido, com a pele pegajosa, os pulsos filiformes, frequência cardíaca de 115 bpm, pressão arterial de 90x60mmHg, havendo perda estimada de 15% da volemia. Foi submetido à colonoscopia que confirmou a hipótese diagnóstica inicial, sendo o foco de sangramento proveniente do cólon esquerdo:



Frente ao caso clínico, o diagnóstico provável e a melhor sequência para abordagem diagnóstico-terapêutica são:

- (A) Angiodisplasia: Acesso venoso periférico + tipagem sanguínea → Reposição volêmica com cristaloides → Exame proctológico → Endoscopia alta → Ondasetrona intravenosa → Colonoscopia → Colectomia direita-
- (B) Doença diverticular: Acesso venoso periférico + tipagem sanguínea → Reposição volêmica com cristaloides → Cateter nasogástrico para verificar sangramento alto → Exame proctológico → Endoscopia alta - Colonoscopia + infiltração do ponto sangrante com solução de adrenalina.
- (C) Doença diverticular: Acesso venoso periférico + tipagem sanguínea → Reposição volêmica com cristaloides → Cateter nasogástrico para verificar sangramento alto → Exame proctológico → Vitamina K intramuscular → Colonoscopia → Colectomia esquerda.
- (D) Angiodisplasia: Acesso venoso periférico + tipagem sanguínea → Reposição volêmica com cristaloides → Transfusão sanguínea → Exame proctológico → Endoscopia alta → Colonoscopia à Cintigrafia com hemácias marcadas.
- (E) Doença diverticular: Acesso venoso periférico + tipagem sanguínea → Reposição volêmica com cristaloides → Transfusão sanguínea → Exame proctológico → Endoscopia alta → Colonoscopia → Cintigrafia com hemácias marcadas.

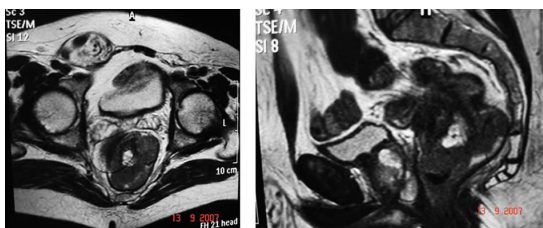
6. Paciente de 49 anos foi encaminhado para avaliação do proctologista após tratamento de câncer de próstata com braquiterapia com sementes de iodo-125. Referia eliminação de sangue vivo ao defecar, diário e persistente nas últimas 3 semanas, além de urgência evacuatória, apresentando hematócrito atual de 34%.



Frente ao caso clínico, são abordagens aceitas para o tratamento do sangramento proveniente da proctite actínica, EXCETO:

- (A) Bisturi de energia ultrassônica.
- (B) Solução de Formol a 3-4%.
- (C) Bisturi de Nd:YAG laser.
- (D) Bisturi de Argônio.
- (E) Derivação do trânsito.

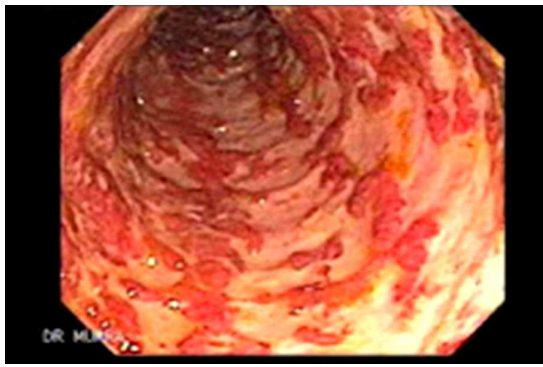
7. Paciente de 58 anos com adenocarcinoma do reto.



O estadiamento de acordo com as imagens de ressonância nuclear magnética é:

- (A) Tis.
- (B) T1.
- (C) T2.
- (D) T3.
- (E) T4.

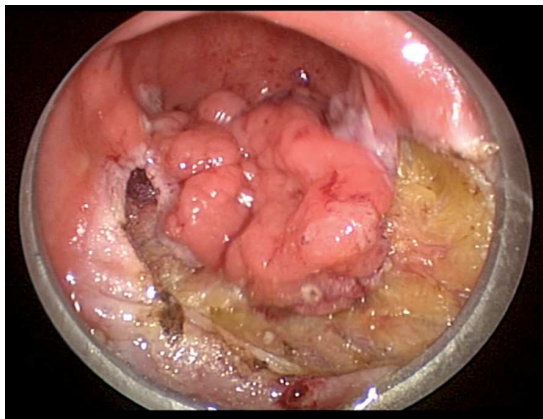
8. Paciente de 54 anos, sexo feminino, submetida a retossigmoidectomia há uma semana para tratamento de diverticulite aguda. Apresenta múltiplas evacuações com muco e sangue, além de febre e leucocitose. Baseando-se na colonoscopia realizada.



Diagnóstico provável:

- (A) Colite isquêmica.
- (B) Retocolite ulcerativa idiopática.
- (C) Doença de Crohn.
- (D) Colite pseudomembranosa.
- (E) Tuberculose.

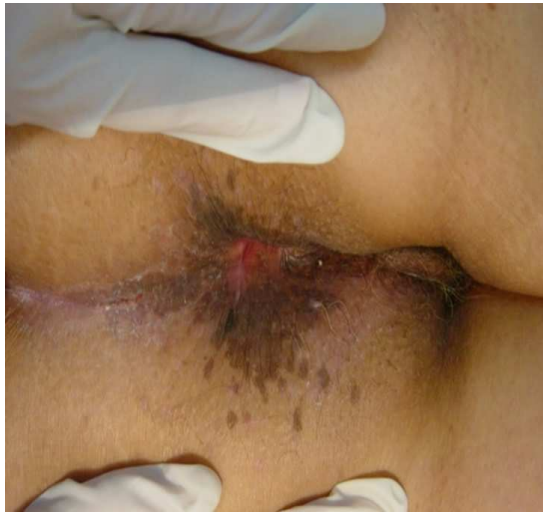9. Paciente, do sexo masculino, apresenta pólipos sésseis de 3 cm de diâmetro localizado a cerca de 8 cm da margem anal. É submetido a excisão local por microcirurgia endoscópica transanal (TEM). O histopatológico evidencia adenocarcinoma bem diferenciado com margens livres, invadindo até a submucosa (sm3) e com invasão linfovascular.



Frente ao quadro clínico, a conduta é:

- (A) Retosigmoidectomia com anastomose colorretal.
- (B) Nova excisão endoscópica para ampliar as margens.
- (C) Radioquimioterapia exclusiva.
- (D) Acompanhamento rigoroso endoscópico e por imagem.
- (E) Quimioterapia exclusiva.

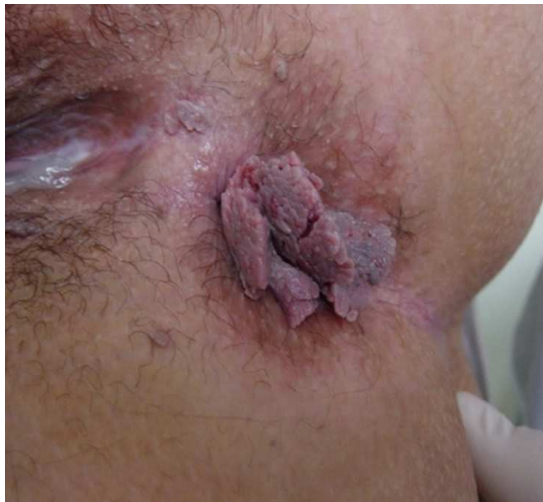10. Doente com 26 anos, HIV-positivo, usando o esquema de drogas anti-retrovirais veio para avaliação proctológica devido a prurido anal. Tem antecedentes de condilomas acuminados e de herpes anais. A carga viral está abaixo do limite de detecção e o valor sérico dos linfócitos T CD4 é de 931/mm³. A imagem mostra a inspeção estática.



Diagnóstico:

- (A) Líquen plano provocado pelo atrito excessivo ao se coçar.
- (B) Sarcoma de Kaposi induzido pelo vírus de HHV-8.
- (C) Papulose bowenoide provocada pelo papilomavírus humano (HPV).
- (D) Vitiligo invertido de origem desconhecida, provavelmente genética.
- (E) *Tinea nigra* causada por infecção fúngica.

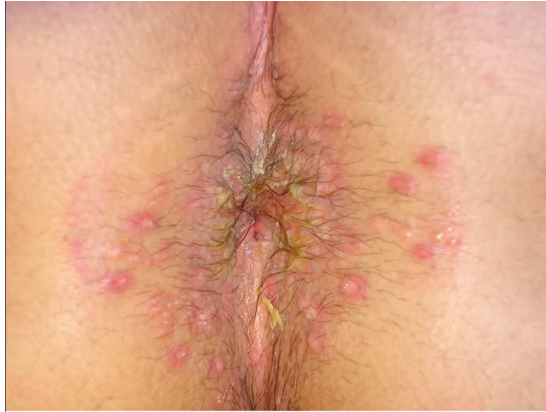11. Doente de 26 anos, na 30ª semana de gestação, refere caroço no ânus com crescimento progressivo há 6 meses. Acompanha coceira, sangramento vivo às evacuações no papel higiênico e fezes com formato achatado (em fita). As evacuações são dolorosas e a obriga a fazer uso de laxativo. A imagem corresponde à inspeção estática do exame proctológico.



Hipótese diagnóstica:

- (A) Trombose hemorroidária, que deverá ser tratada clinicamente.
- (B) Carcinoma espinocelular, que deverá ser tratado com radioterapia e quimioterapia.
- (C) Hemorróidas de 3º grau, que deverão ser submetidas a tratamento operatório.
- (D) Condilomas acuminados, que deverão ser tratados com ressecção sob anestesia.
- (E) Molusco contagioso, que deverá ser tratado com antimicrobianos.

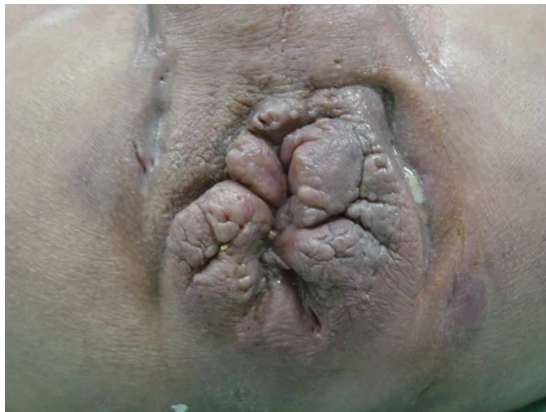
12. Doente com 22 anos, HIV-positivo, refere dor anal há 3 dias, tipo queimação, que piora quando evacua, ao contato da água e quando fica muito tempo sentado. Acompanhou febre não medida e mal estar geral, semelhante ao de um quadro gripal, nos dois primeiros dias. Está em tratamento para amigdalite aguda purulenta com penicilina benzatina. A imagem representa a inspeção estática do exame proctológico.



Hipótese diagnóstica:

- (A) Ulcerações por herpes simples, que serão confirmadas pela coloração de Giemsa.
- (B) Foliculite por Estafilococos, que poderá ser comprovada pela coloração de Gram.
- (C) Dermatite eritemato-ulcerativa alérgica, provocada pela penicilina.
- (D) Monilíase ulcerativa, que pode ser diagnóstica pela cultura em meio de Sabouraud.
- (E) Sífilis primária, cujo agente poderá ser identificado pela coloração com sais de prata.

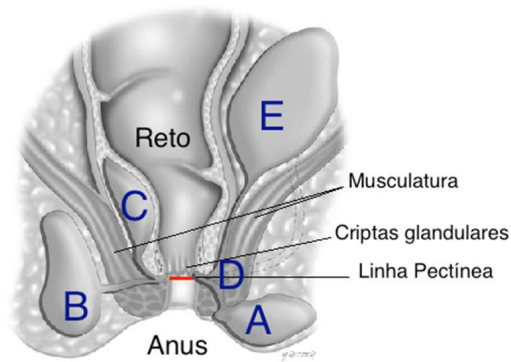
13. Doente de 45 anos refere saída de pus amarelado, que suja a roupa há cerca de 1 ano, acompanhado de ardência e dor esporádica. O quadro piora nos dias mais quentes e quando faz exercício físico mais acentuado. A imagem mostra a inspeção estática.



Hipótese diagnóstica:

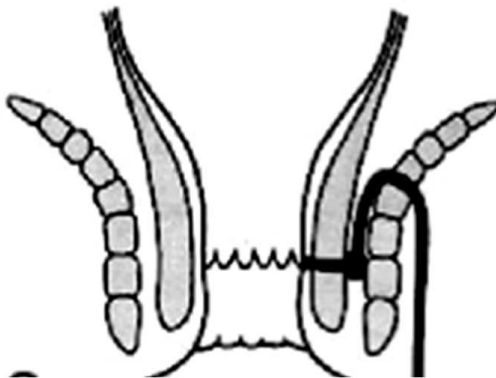
- (A) Fístulas perianais complexas.
- (B) Hidrosadenite supurativa.
- (C) Donovanose.
- (D) Doença de Crohn perianal.
- (E) Tumor de Buschke-Loewenstein.

14. Considerando a imagem apresentada, o abscesso identificado pela letra B é classificado como:



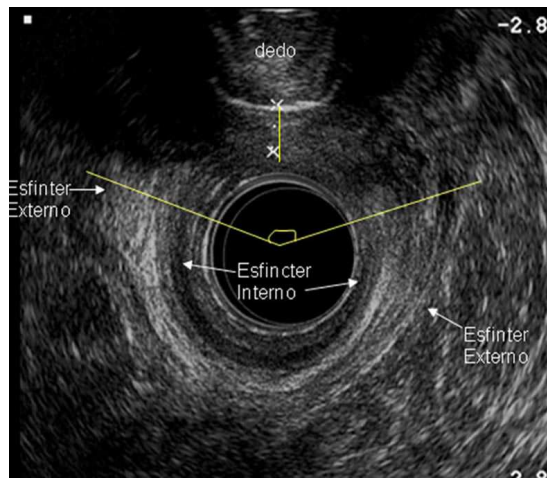
- (A) Supraesfincteriano.
- (B) Perianal.
- (C) Submucoso.
- (D) Interesfincteriano.
- (E) Isquiorretal.

15. Segundo a classificação de Parks, a fístula indicada pode ser classificada em:



- (A) Transesfincteriana.
- (B) Interesfincteriana.
- (C) Supra-esfincteriana.
- (D) Extra-esfincteriana.
- (E) Superficial.

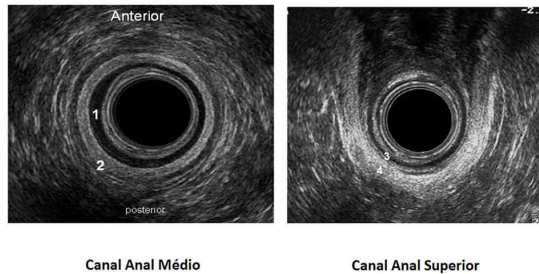
16. Paciente do sexo feminino, 32 anos, com queixa de incontinência para gases, líquidos e fezes, com frequência semanal, que se iniciou após parto vaginal. Ao exame físico, observou-se hipotonia esfíncteriana, atividade muscular voluntária reduzida e o corpo perineal de espessura muito reduzida. História prévia de um único parto vaginal há 2 anos e incontinência urinária associada. Realizada eletromanometria anorretal, que demonstrou pressões de repouso e de contração voluntária reduzidas, e ultrassom endoanal.



De acordo com a imagem do ultrassom endoanal apresentada, indique a causa mais provável da incontinência fecal e o tratamento, respectivamente:

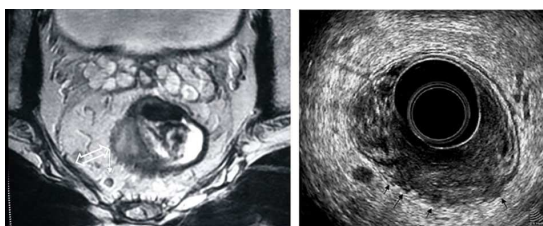- (A) Neurogênica; biofeedback.
- (B) Lesão combinada dos músculos esfíncter anal interno e externo; esfinteroplastia.
- (C) Lesão isolada do músculo esfíncter anal interno; perineoplastia.
- (D) Neurogênica; neuromodulação sacral.
- (E) Lesão isolada do músculo esfíncter anal externo; correção de cistocele.

17. As imagens de ultrassom endoanal ilustram com clareza a anatomia do canal anal. Indique as estruturas anatômicas enumeradas sucessivamente:



- (A) 1 e 3 - Músculo esfíncter anal interno / 2 - Músculo esfíncter anal externo / 4 - Músculo puborretal.
- (B) 1 e 3 - Músculo esfíncter anal externo / 2 - Músculo esfíncter anal interno / 4 - Músculo puborretal.
- (C) 1 e 3 - Músculo longitudinal / 2 e 4 - Músculo puborretal.
- (D) 1 e 3 - Músculo longitudinal / 2 e 4 - Músculo esfíncter anal externo.
- (E) 1 e 3 - Músculo longitudinal / 2 e 4 - Músculo esfíncter anal interno.

18. Paciente com tumor no reto inferior (1/3 distal) diagnosticado inicialmente ao toque retal. Foi avaliado com ultrassom anorretal e ressonância magnética.



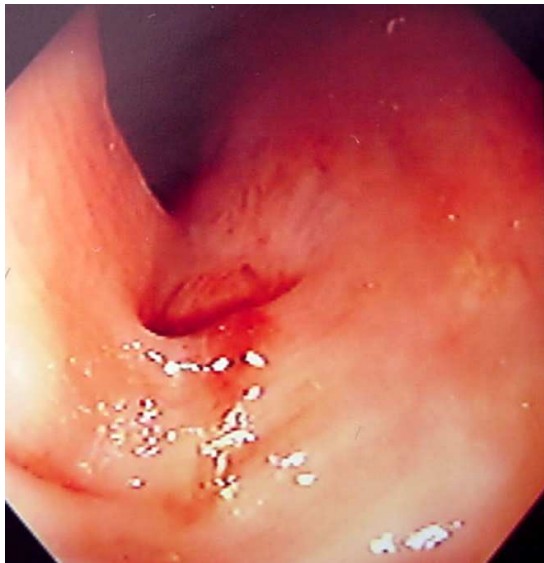De acordo com as imagens dos exames, que demonstram resultados similares, assinale o estadiamento da lesão:

- (A) T0N0.
- (B) T4N0.
- (C) T3N1.
- (D) T2N1.
- (E) T1N1.

19. Paciente do sexo masculino, 68 anos, apresentando intensa hemorragia digestiva baixa há 24 horas. Foi atendido no serviço de emergência e solicitada internação hospitalar. As hipóteses diagnósticas mais prováveis são:

- (A) Pólipo gigante em reto / Pólipo gigante em sigmoide.
- (B) Ectasia vascular / Doença diverticular hipotônica.
- (C) Colite Isquêmica / Doença diverticular hipotônica.
- (D) Retocolite ulcerativa aguda / Ectasia vascular.
- (E) Colite isquêmica / Ectasia vascular no ceco.

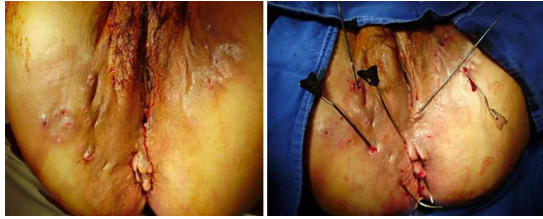20. Paciente do sexo masculino, 68 anos, apresentando intensa hemorragia digestiva baixa há 24 horas. Foi atendido no serviço de emergência e solicitada internação hospitalar, foi submetido ao exame cujo achado está evidenciado na imagem e o diagnóstico foi elucidado.



Frente ao caso clínico, o exame realizado e o diagnóstico, respectivamente, são:

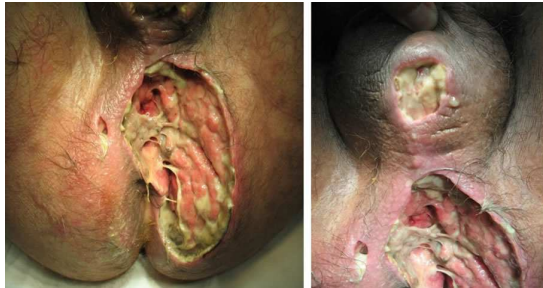- (A) Cintilografia / Sangramento atípico.
- (B) Colonoscopia Virtual / Ectasia vascular.
- (C) Colonoscopia / Divertículo com sangramento ativo.
- (D) Tomografia computadorizada / Divertículo sangrante.
- (E) Colonoscopia / Sangramento pós-polipectomia.

21. Com relação ao diagnóstico diferencial das fístulas anais, observe as figuras e diga qual o mais compatível para um paciente de 35 anos de idade, sem alteração do hábito intestinal:



- (A) Fístula anal.
- (B) Doença de Crohn.
- (C) Doença pilonidal sacrococcígea.
- (D) Hidrosadenite supurativa crônica.
- (E) Foliculite.

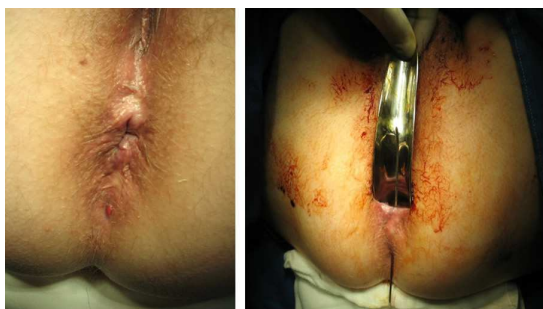22. Paciente de 70 anos de idade, sexo masculino, diabético e hipertenso interna no Pronto Socorro com dor perineal e febre há 5 dias.



Frente ao caso clínico e às imagens, pode-se afirmar:

- (A) Paciente com provável trauma perineal, com sepse e fascíte necrotizante, deve ser tratado com antibiótico de amplo espectro e colostomia.
- (B) Paciente com lesão de uretra e fístula uretral abscedada, deve ser tratado com antibioticoterapia de amplo espectro e cistostomia.
- (C) Paciente com abscesso perianal, que evoluiu para gangrena de Fournier. Deve ser tratado com antibioticoterapia de amplo espectro, obrigatoriamente ostomia e curativos frequentes no períneo.
- (D) Paciente com abscesso perianal, que evoluiu para gangrena de Fournier, devendo ser tratado com antibioticoterapia de amplo espectro, debridamento cirúrgico agressivo associado a câmara hiperbárica.
- (E) Paciente com abscesso perianal que evoluiu para gangrena de Fournier, devendo ser tratado com antibioticoterapia de amplo espectro, debridamento cirúrgico, orquiectomia (bolsa escrotal comprometida) e ostomia de rotina.

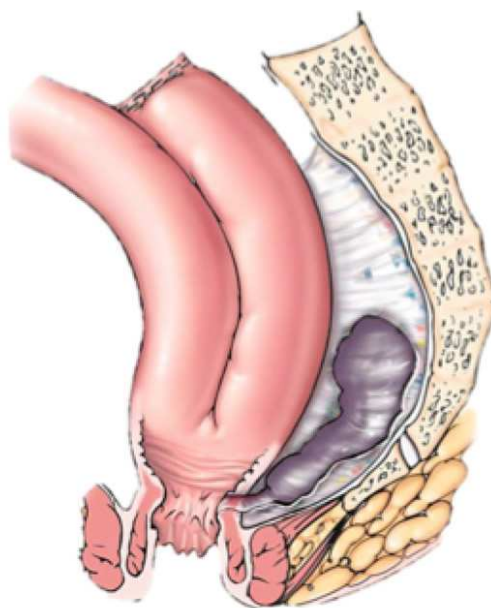
23. Paciente de 30 anos de idade, sexo feminino, dois partos cesáreos e portadora de fístula anal.



De acordo com as imagens, assinale alternativa correta:

- (A) Fístula anal inter ou transesfincteriana baixa; procedimento indicado fistulectomia anal em um tempo.
- (B) Fístula anal inter ou transesfincteriana baixa posterior; procedimento indicado fistulotomia anal em 2 tempos com uso de sedenho.
- (C) Fístula anal inter ou transesfincteriana baixa; procedimento indicado fistulotomia anal em um tempo.
- (D) Fístula anal interesfincteriana; procedimento indicado é a técnica de ligadura interesfincteriana do trato fistuloso (LIFT).
- (E) Fístula anal interesfincteriana; procedimento indicado fistulectomia anal.

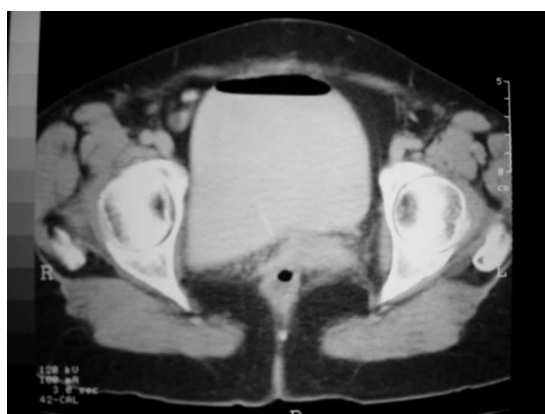24. Sobre a complicação ilustrada associada à operação de bolsa ileal.



A conduta inicial é:

- (A) Esfincterotomia posterior associada a drenagem da coleção trans-elevadores.
- (B) Laparotomia com drenagem transabdominal da coleção e confecção de nova anastomose ileoanal.
- (C) Excisão do reservatório.
- (D) Adalimumabe.
- (E) Ileostomia em alça.

25. Paciente com diverticulite do sigmoide de repetição:



Frente ao achado tomográfico o diagnóstico é de:

- (A) Peritonite purulenta difusa.
- (B) Incontinência anal.
- (C) Divertículo do reto.
- (D) Fístula colovesical.
- (E) Fístula enterocutânea.

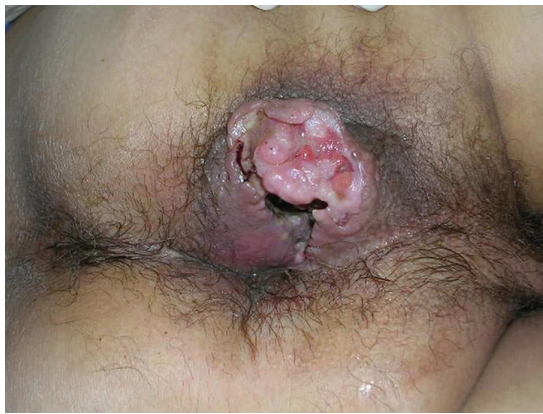26. Sobre a opção terapêutica empregada para a obstrução neoplásica do cólon esquerdo.



De acordo com a imagem, pode-se afirmar:

- (A) O preparo mecânico intestinal anterógrado é essencial para o sucesso do procedimento.
- (B) Os melhores resultados ocorrem quando a neoplasia primária está localizada no reto.
- (C) Não há morbidade conhecida associada ao método.
- (D) Nunca pode ser empregada isoladamente ou de forma definitiva.
- (E) Quanto menor o intervalo entre o procedimento e o tratamento cirúrgico definitivo, menor é a chance de complicações.

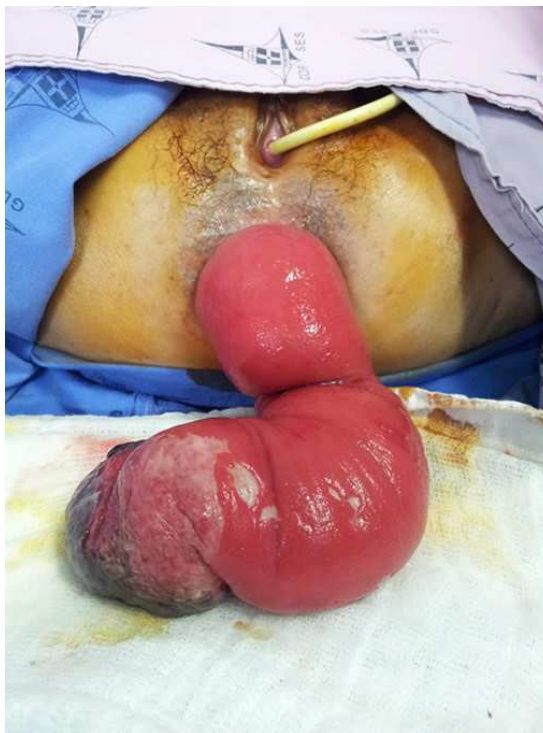27. Paciente de 52 anos de idade, com história de dor anal intensa e hematoquezia há mais ou menos 3 meses. Durante o exame proctológico foi evidenciada a lesão ilustrada na imagem. Foi realizada avaliação sob anestesia e detectou-se que o tumor media 6,5 cm, se estendia até musculatura esfinteriana à direita do paciente sem invasão de outro órgão, o que foi confirmado por ressonância magnética pélvica. A biópsia da lesão apontou carcinoma epidermoide de canal anal.



Com base nesses dados, o estadiamento do tumor desse paciente e melhor tratamento, respectivamente, são:

- (A) T3; radioterapia e quimioterapia exclusiva.
- (B) T4; amputação abdômino-perineal do reto.
- (C) T4; radioterapia e quimioterapia exclusiva.
- (D) T3; amputação abdômino-perineal do reto.
- (E) T4; radioterapia e quimioterapia neoadjuvante com posterior amputação.

28. Paciente de 82 anos de idade, sexo feminino, com queixa de prolapso retal recorrente há pelo menos 1 ano, com piora nos últimos 3 meses. Refere que ela mesma conseguia reduzir os prolapso em casa, às vezes com ajuda de familiares. Relata, porém que, após nova ocorrência de prolapso, não consegue reduzir o mesmo há quase 3 dias. Ao exame proctológico, foi identificada grande procidência retal, com alça edemaciada e havendo sinais de necrose da mucosa na porção mais distal da procidência.



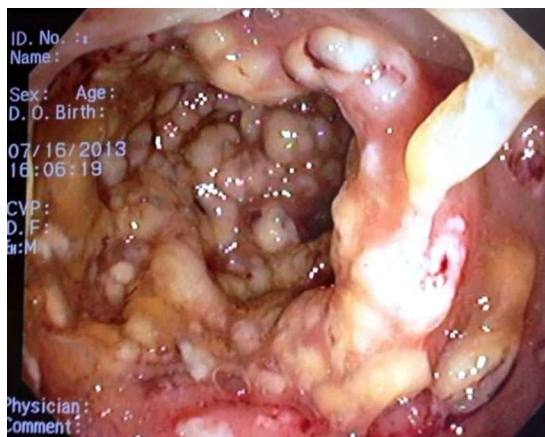
Frente ao caso clínico, o melhor tratamento indicado é

- (A) redução da alça sob bloqueio anestésico e procedimento de Thiersch.
- (B) redução da alça sob anestesia e procedimento de Ripstein.
- (C) redução da alça sob anestesia e retopexia videolaparoscópica.

(D) operação de Altemeier.

(E) procedimento de Delorme.

29. Paciente de 76 anos, portador de insuficiência cardíaca congestiva, internado devido a quadro de doença pulmonar obstrutiva crônica complicada por infecção pulmonar, apresentando quadro de febre, diarreia e distensão abdominal. Os exames laboratoriais evidenciavam leucocitose sem desvio à esquerda. A retossigmoidoscopia flexível está reproduzida na imagem.



Com relação ao diagnóstico mais provável:

I. A diarreia é o sintoma mais comum, mas pode estar ausente em pacientes com doença grave.

II. O quadro pode estar associado ao uso de antibióticos, quimioterapia e doença inflamatória intestinal.

III. Quando a cirurgia é necessária, colectomia subtotal com ileostomia ou derivação fecal, via ileostomia terminal com fístula mucosa, são os procedimentos mais frequentemente realizados.

Está correto o que consta APENAS em:

(A) I.

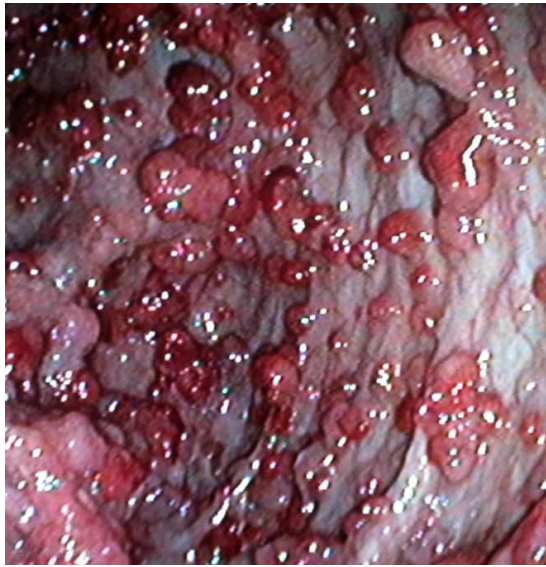(B) III.

(C) II.

(D) I e III.

(E) I, II e III.

30. Sobre a síndrome polipoide representada pela imagem, é INCORRETO afirmar:



- (A) Trata-se de uma doença autossômica dominante relacionada à mutação do gene APC, que está situado no cromossomo 5q21.
- (B) A Síndrome de Gardner é a associação entre a polipose adenomatosa e tumores do sistema nervoso central.
- (C) Tumores desmoides em associação à síndrome polipoide ocorrem frequentemente no abdome (70%) e na parede abdominal (15%).
- (D) São opções para o tratamento cirúrgico: proctocolectomia com ileostomia terminal, colectomia total com íleo-reto anastomose ou proctocolectomia total com anastomose bolsa ileal-anal.
- (E) Após colectomia total com íleo-reto anastomose, o reto deve ser examinado a cada 6 a 12 meses, de acordo com a gravidade da doença.