

## COMPLICAÇÕES DO MEGACOLON CHAGÁSICO PADRONIZAÇÃO DE TRATAMENTO

HUGO BOMFIM PINHEIRO (\*)

O autor tece considerações a respeito das complicações do megacolon chagásico e do modo de tratá-las.

Apresenta a casuística destas complicações nos últimos 2,5 anos (30 meses) no Serviço de Proctologia da Soc. Santa Casa de Ourinhos S.P. e faz comentários a respeito das mesmas.

Expõe a Padronização de Tratamento adotado no referido serviço, frente a tais complicações.

Conclui ressaltando a importância de se ter uma padronização no tratamento com estes doentes, uma vez que, um diagnóstico precoce e um enfoque terapêutico rápido e já previamente padronizado, evitará morbidades e mesmo, mortalidade nos mesmos.

### **Introdução:**

Inicialmente, gostaríamos de chamar a atenção para o fato de que as complicações que vamos tratar neste artigo, bem como o modo de tratá-las aplica-se a qualquer tipo de megacolon. Seja ele congênito (Hirschsprung) em que há ausência de ganglios dos plexos intramurais da parte distal e não dilatada do intestino e inervação normal do intestino dilatado e proximal a este segmento; seja ele resultante de "inércia retal" ou megacolon secundário, devido a causas físicas e/ou psíquicas, em que o tratamento clínico quase sempre cura o paciente (3), ou a outros megacolons decorrentes de obstáculos orgânicos à jusante ou ao uso prolongado de drogas anticolinérgicas etc. (2,4)

Nosso trabalho vai se referir ao megacolon chagásico ou adquirido devido ao fato de ser este tipo de mega, o que predomina em nosso meio, em quase 100% dos casos.

O megacolon chagásico decorre de infestação do tripanosoma Cruzi, inoculado no homem por um triatomídeo vulgarmente conhecido por "Barbeiro" ou "Chupança", e esta infestação determinará um mecanismo fisiopatogênico no sentido

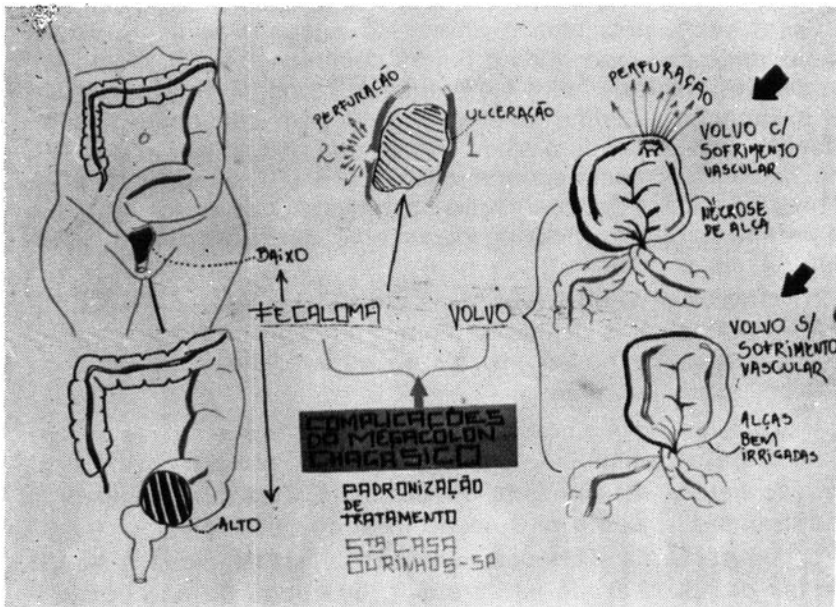
---

(\*) Chefe do Serviço de Proctologia da Soc. Santa Casa de Ourinhos, SP. Membro Titular da Soc. Brasileira de Colo-Proctologia.

da degeneração de grande número de neurônios dos plexos intramurais e conseqüentemente haverá incoordenação motora disperiistáltica da túnica muscular. (2,3,5)

No megacolon chagásico a constipação intestinal é o sintoma predominante, ficando o paciente as vezes dias, semanas, ou mesmo meses sem evacuar, o que concorre para a dilatação e alongamento do cólon sigmóide e seu meso, possibilitando aparecimento de complicações tais como: (1,2,3)

- 1 — Obstrução intestinal baixa por fecaloma (O.I.B.F.), seja retal, retossigmóidea ou sigmoideana.
- 2 — Úlceras da mucosa intestinal devido à estase fecal, com ou sem perfuração intestinal.
- 3 — Volvo de sigmóide, favorecido pela retração e fibrose de seu meso (mesenterite retrátil) o que, potencialmente favorece muito à torção.



## COMENTÁRIOS:

Neste artigo iremos tecer comentários a respeito destas complicações e da padronização de tratamento que adotamos para resolvê-las aqui no Serviço de Proctologia da Soc. da Santa Casa de Ourinhos S.P.

Nosso material consta de casos ocorridos de janeiro de 1978 (quando tal departamento foi entregue à nossa chefia) a junho de 1980.

Antes deste período as complicações do megacolon eram tratados pelos mais diferentes métodos terapêuticos, e os resultados, não só eram piores, como também mais dispendiosos.

Os indivíduos com fecaloma retal podem apresentar obstrução total com grande distensão abdominal. Às vezes a obstrução não é total, deixando-se passar um pouco de gás e o paciente pode até apresentar emissão de fezes diarrêicas em pequenas quantidades (diarréia paradoxal), decorrente da irritação do fecaloma em contato com a mucosa retal.

Embora casos de O.I.B.F., não sejam geralmente considerados como emergências devemos iniciar o tratamento o quanto antes, pois com o passar do tempo o paciente vai se debilitando cada vez mais e outras complicações tais como vômitos, desequilíbrio hidro-eletrolítico, toxemia, volvo de sigmóide e perfuração intestinal podem ocorrer com conseqüências funestas. Talvez devido a estes fatores, um dos nossos pacientes, de baixo nível sócio-econômico e idoso (70 anos), veio a falecer no 4.º dia de internação hospitalar. O óbito foi atribuído à parada cardio-respiratória decorrente de desequilíbrio hidro-eletrolítico e toxemia.

O volvo é responsável por 3 a 10% das causas de obstrução intestinal. Nos colons, é muito freqüente no sigmóide, embora, raramente possa ocorrer no ceco, colon transverso ou flexura esplênica. (7,9)

O volvo de sigmóide é complicação grave, e resulta da torção da alça sigmóide sobre seu meso, resultando em obstrução parcial ou completa do seu lume, dependendo do grau de torção do meso e da rotação axial do colo. (8)

Do ponto de vista patológico, cabe assinalar que a torção se faz de 180, 270 até 360 graus, e que pode ou não comprometer o pedículo vascular. (2)

**QUADRO CLÍNICO:** No volvo sem necrose há grande distensão assimétrica, freqüentemente com um abaulamento alongado em diagonal, do Q.I.D ao superior esquerdo.

No volvo com necrose a distensão é generalizada e simétrica. Se não há sofrimento vascular, manifesta-se com dor súbita, tipo cólica, eventual vômito, reflexo coincidente com torção e parada de eliminação de gases e fezes.

O estado geral é bom ou regular, sem quadro toxêmico. Se há comprometimento da irrigação, determinando necrose mais ou menos extensa, a dor é persistente e contínua; há reação peritoneal, sinais de peritonismo e piora rápida das condições gerais (2,8)

O RX simples do abdome é de grande valor diagnóstico e prognóstico. Endoscopicamente, ao nível da torção encontramos um pregueamento espiralado da mucosa. A presença de secreção sanguinolenta, mucosa de coloração vinhosa escura e edemaciada ou ulcerada, sugerem necrose do segmento torcido. (8)

A defesa peritoneal, vômitos tardios, hipertemia, taquisfigmia e leucocitose permitem suspeitar complicação (gangrena de alça).

## **OBSERVAÇÕES E MÉTODOS DE TRATAMENTOS.**

### **Obstrução Intestinal Baixa por Fecaloma (O.I.B.F.):**

Nossa causística nestes 30 meses (2,5 anos) foi de 29 casos de O.I.B.F., correspondente a 26 pacientes, uma vez que um dos pacientes apresentou 3 episódios de O.I.B.F., neste período, e um paciente apresentou 2 episódios de O.I.B.F.

Um paciente apresentou 3 úlceras estercorais, sendo 2 delas no sigmóide e uma na ampola retal, comprovadas por exame anatomopatológico da peça cirúrgica e visão endoscópica; estas não apresentaram perfuração intestinal. Um dos pacientes requereu anestesia peri-dural para esvaziamento do fecaloma, o qual era de implantação alta e não foi possível retirá-lo à não ser por "ordenha", sob anestesia.

Tivemos um óbito no 4.º dia de internação hospitalar por parada cardio-respiratória, provavelmente por distúrbios hídrolíticos e complicações cardio-respiratórias em paciente idoso (70 anos) e com queda do estado geral.

Devido à queda do estado geral, desidratação e ao baixo nível sócio econômico destes pacientes, procuramos resolver seus problemas em regime de internação hospitalar por no mínimo 24 horas.

Fazemos uma boa história clínica, um exame físico, inclusive com toque retal, RX simples do abdome sempre, uma retossigmoidoscopia se necessário, e hidratação.

Habitualmente não usamos anestesia nem sala especial para esvaziamento de megacolon. Procedemos assim, não só por motivos econômicos, como também pelo fato de não podermos dispor de sala apropriada para tais manobras em nosso hospital.

Com auxílio de enteroclismas de repetição e manobras digitais, desfazemos o fecaloma e posteriormente esvaziamos o megacolon, em sanitários próprio de enfermaria, quarto ou apartamento em que se encontrar o paciente.

Quando o fecaloma é de implantação alta, encravado no sigmóide ou junção reto-sigmóidea, com auxílio de retossigmoidoscópio, passamos uma sonda naso-gástrica n.º 20 até ultrapassar o fecaloma e instalamos gotejamento contínuo de soro fisiológico. Assim temos conseguido amolecer o fecaloma e posteriormente, com o próprio esforço do paciente ou com auxílio de enteroclismas e manobras digitais ou endoscópias, o fecaloma é eliminado.

Quando, apesar destes artifícios, o fecaloma continua encravado no sigmóide usamos anestesia peri-dural e o esvaziamento é com "ordenha" do fecaloma, como aliás ocorreu em um dos nossos casos.

Se apesar destas manobras o fecaloma não descer, praticamos cirurgia de Hartmann. Se houver perfuração intestinal com peritonite, optamos por cirurgia de Hartmann, lavagem vigorosa da cavidade abdominal e drenagem da mesma.

Como sabemos, os pacientes com megacolons apresentam colons dilatados e quase sempre há necessidade de vários enteroclismas para esvaziamento dos mesmos.

Quando usamos enemas com água pura, tais líquidos podem ficar retidos e rapidamente absorvidos causando intoxicação hídrica e severos distúrbios hidro-eletrolíticos (3).

Para evitarmos isto e com finalidades econômicas, nossos enteroclismas são preparados nas seguinte proporção: 1 litro d'água morna, mais 100 ml de glicerina, mais 1 colher de café de sal de cozinha.

Ao ser dada alta ao paciente, o mesmo é instruído no sentido de nos procurar em caráter ambulatorial, o quanto antes, a fim de ser preparado para a cirurgia definitiva.

## QUADRO 1

**OBSTRUÇÃO INTESTINAL BAIXA POR FECALOMA EM  
MEGACOLON CHAGÁSICO**

SOC. STA. CASA DE OURINHOS

• **Período** — Janeiro 78 — Junho 80 — 30 meses

• **N.º de Casos** — 29

26 pacientes	}	1 c/3 episódios de OIBF
		1 c/2 " " "

• **Categorias** — \*

indigentes	Funrural	INPS	IAMSPE
9	9	10	1 paciente

• **Tempo de Permanência no Hospital** —

n.º de vezes	2	1	4	3	6	11
dias	11	8	5	2	2	1

• **Tratamento** —

28 esvaziamentos	SEM anestesia
1 " "	COM " "

• **Complicações** — 3

- 1 caso com 3 úlceras estercorais
- 1 caso com Fecaloma alto e encravado (esvaziamento com peridural)
- 1 óbito

\* Tivemos pois, 9 pacientes indigentes e 9 do Furural, e estes últimos, em termos econômicos, podem ser considerados indigentes, razão pela qual nos preocupamos em resolver estes casos por métodos mais simples e econômicos.

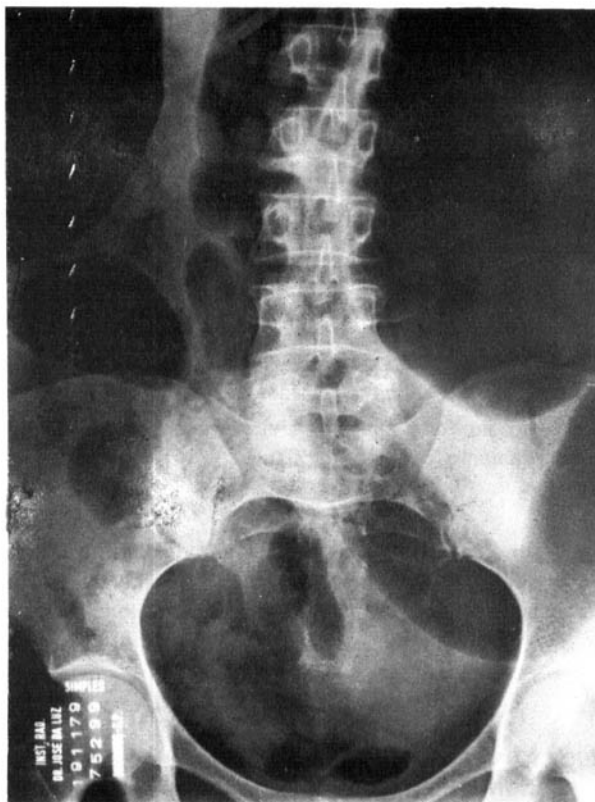### VOLVO DE SIGMÓIDE.

Quanto ao volvo de sigmóide, nossa casuística foi de 21 casos, correspondentes à 17 pacientes, sendo que, um deles (F.C.) apresentou 2 recidivas e em outros dois pacientes, (O.A. e M.V.S.) tivemos 1 recidiva em cada um deles.

O paciente F.C. havia apresentado volvo há um ano, tendo sido tratado com laparotomia e distorção do volvo. Apresentou

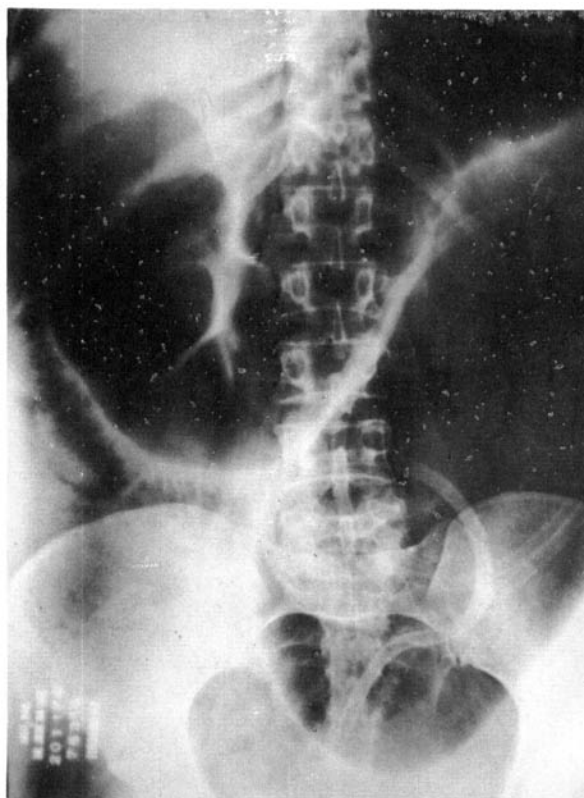
recidiva e foi submetido por nós a descompressão endoscópica em seguida iniciamos o preparo pré-operatório para a cirurgia definitiva (Duhamel-Haddad).

No pré-operatório, após enteroclitismo, voltou a apresentar vôlvo, tendo sido feita descompressão endoscópica. Nos outros dois casos (O.A. e M.V.S.) a recidiva após descompressão endoscópica ocorreu com os pacientes internados, devido ao fato de termos usado sondas nasogástricas finas (n.º 18), por motivos alheios à nossa vontade, as quais obstruíram e assim, deixaram de cumprir sua função de descompressão e os pacientes voltaram a apresentar vôlvos, sendo que um deles (O.A.), apresentou quadro grave de choque endotóxico, tendo tido ne-



Paciente O.A. — Vôlvo de sigmóide.

cessidade de tratamento intensivo. Entretanto ambos os casos foram novamente descomprimidos endoscopicamente com SNG n.º 22 e tomamos cuidados, com pequenos clisteres pela sonda, para que estas não entupissem, e os pacientes evoluíram muito bem.



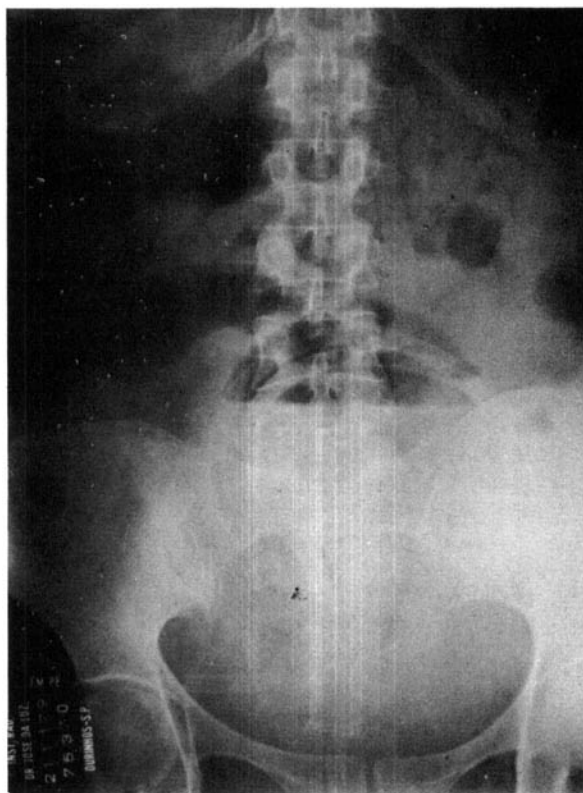
**Paciente O.A.com SNG n.º 18, entupida e torcida. Apresentou recidiva do vôlvo devido à isto.**



Achamos portanto que o volvo de sigmóide é complicação grave e com grande freqüência recidivante.

Atestando a gravidade desta entidade, tivemos 3 óbitos, 2 dos quais em pacientes que já se encontravam internados sendo que em um deles, o óbito ocorreu com o paciente em preparo pré-operatório.

Acreditamos que tais óbitos poderiam ser evitados se estes



**Paciente O. A., já descomprimida com SNG n.º 22 não mais apresentando volvo.**

pacientes tivessem sido atendidos mais precocemente, o que não ocorreu por falta de conhecimento da enfermagem e de médicos plantonistas, no diagnóstico precoce de tais complicações. Atualmente a enfermagem está instruída no sentido de observar o retorno dos enteroclismas.

Caso, após enteroclisma, o líquido não reflua e o paciente passe a sentir cólicas abdominais, a enfermagem está instruída para nos chamar, pois, pode se tratar de volvo de sigmóide. Graças a estes conhecimentos, atualmente tivemos 2 casos de volvo em que o diagnóstico de suspeição foi feito pela própria enfermagem e posteriormente o diagnóstico foi confirmado por nós e o tratamento foi feito adequadamente e em tempo hábil.

Tivemos também um caso de necrose de sigmóide, o que implicou em vários tratamentos cirúrgicos para sua resolução. Tal fato também ocorreu devido ao atraso de diagnóstico.

A medida que o tempo passa, após instalação do volvo, fenômenos de compressão vascular provocados pela própria torção, vão provocar necrose e até mesmo perfuração do colon.

Devido à isto, achamos muito importante colher uma boa história clínica, fazer um bom exame no paciente, inclusive com toque retal. Fazer RX simples do abdome sempre, e também uma retossigmoidoscopia, uma vez que esta última vai nos servir como meio diagnóstico e quase sempre como meio terapêutico.

Se não houver sinais de comprometimento vascular da sigmóide, procedemos à descompressão ou distorção endoscópica.

**TÉCNICA:** — Com o paciente em posição de Sims introduzimos o retossigmoidoscópio lenta e cuidadosamente, utilizando-se o insuflador.

Após visualizar a zona de estenose (mucosa pregueada com espiral), introduzimos uma SNG n.º 22, vaselinada através do retossigmoidoscópio. Ultrapassada a zona de estenose há o escape de gases e quase sempre, fezes líquidas, com alívio imediato do paciente.

Fixar a sonda no períneo e não retirá-la antes de 48 horas. Neste período, fazer enemas pela sonda de 2/2 horas ou de 4/4 horas com 100 ml de soro fisiológico para evitar que a sonda obstrua, e assim cumpra a sua finalidade, que é de descompressão.

Após este espaço de tempo damos alta ao paciente e recomendamos para que nos procure em caráter ambulatorial,

o quanto antes, para que possamos preparar o paciente para a cirurgia definitiva.

Se o paciente apresentar volvo de sigmóide sem lesão vascular, porém se tivermos dificuldade para realização da descompressão endoscópica ou se o mesmo apresentar recidivas freqüentes, ou se tivermos dúvida quanto à viabilidade vascular da alça torcida, optamos pela distorção cirúrgica e sigmóidostomia. Esta técnica consiste em distorcer cirurgicamente o sigmóide e exteriorizar apenas a parede anterior do colon sigmóide, formando fistula cutânea. Esta "colostomia" leva progressivamente a uma diminuição gradativa do calibre do colon amontante, o que vai facilitar sobremaneira a realização da cirurgia definitiva para o tratamento do megacolon chagásico, que em nosso serviço optamos pela cirurgia de Duhamel-Haddad. (6).

Se houver volvo com lesão vascular (necrose), praticamos

QUADRO 2

**VOLVO DE SIGMÓIDE EM MEGACOLON CHAGÁSICO**  
 SOC. STA. CASA DE OURINHOS

- **Período** — Janeiro 78 — Junho 80 — 30 meses
- **N.º de Casos** — 21

17 pacientes { 1 c/ 2 recidivas  
 2 c/ 1 recidiva cada

<b>Categorias</b>	indigent.	Funrural	INPS
	5	5	11

- **Tempo de Permanência no Hospital** —

dias	2	1	3	16
n.º de vezes	12	5	3	1

- **Tratamentos** — { 18 descompressões endoscóp.  
 1 Hartmann  
 1 Laparô + Ressecção de  
 Brida c/ distorção +  
 Apendicectomia  
 1 Nada.

- **Complicações** — { 4 recidivas  
 1 necrose de sigmóide  
 3 óbitos

cirurgia de Hartmann ou seja, laparotomia com exteriorização e ressecção da alça inviável; colostomia terminal na FIE e fechamento do coto retal.

Em casos de necrose com perfuração intestinal, que correspondem a complicações gravíssimas por determinar peritonite fecal, praticamos cirurgia de Hartmann com vigorosa lavagem da cavidade abdominal com o soro fisiológico e drenagens amplas da mesma.

### **CONCLUSÃO:**

As complicações do megacolon chagásico evoluem à medida que o tempo passa para quadros graves e às vezes fatais. Devido a isto, achamos que uma padronização de conduta frente a tais complicações é de grande importância, pois seguindo-a evitaremos alterações vasculares da parede intestinal e suas graves conseqüências.

A padronização consiste num diagnóstico precoce e num enfoque terapêutico já previamente estabelecido, o quanto antes. Para isto achamos importante que os médicos plantonistas e não especialistas, tenham uma boa noção de como diagnosticar precocemente tais complicações, bem como, também achamos importante que a enfermagem tenha conhecimentos a respeito destes problemas, pois assim ela pode nos comunicar o quanto antes, sobre a instalação de tais complicações.

### **A PADRONIZAÇÃO ADOTADA POR NÓS É A SEGUINTE:**

- 1.º) Fazer boa história e exame clínico, inclusive com um toque retal. RX simples do abdomen sempre. Retosigmoidoscopia sempre em casos de volvo de sigmóide, e se necessária, em casos de O.I.B.F.
- 2.º) Em casos de O.I.B.F. normalmente não usamos nem salas especiais para fazermos o esvaziamento do megacolon, e sim, o próprio sanitário da enfermaria. O paciente é hidratado e permanece internado por no mínimo 24 horas. Optamos por anestesia ou mesmo cirurgia, apenas se o fecaloma ficar encravado ou se houver rotura de cólon.
- 3.º) Em casos de volvo de sigmóide, se não há complicações vasculares, fazemos descompressão endoscópica e, para que a sonda não entupa, fazemos clisteres pela mesma como soro fisiológico (100 ml) de 2 em 2 ou de 4 em 4 horas.

O paciente permanece internado por no mínimo 48 horas e com a sonda em sifonagem.

Se o paciente apresentar volvo sem lesão vascular, porém

nós não conseguimos desfazer o mesmo endoscopicamente, ou se o paciente apresentar recidivas freqüentes, ou se tivermos dúvida quanto à viabilidade da alça, procedemos a laparotomia com distorção da sigmóide e sigmóidostomia.

Em casos de volvo com lesão vascular (necrose) procedemos à cirurgia de Hartmann e drenagens da cavidade abdominal. Se, ainda houver perfuração de alça procedemos a cirurgia de Hartmann, lavagem vigorosa da cavidade abdominal com soro fisiológico e drenagem da mesma.

QUADRO 3

**COMPLICAÇÕES DO MEGACOLON CHAGÁSICO**  
PADRONIZAÇÃO DE TRATAMENTO

(SANTA CASA DE OURINHOS — S.P.)

I. Obstr. intestinal Baixa por Fecaloma	Sem maiores Complicações *	1. Baixo	• Exerese com manobras digitais, + Enteroclisma.
		2. Alto	• Gotejamento com Soro Fisiológico, + Exerese com manobras digitais, + Enteroclisma.
	Com maiores Complicações	• S/perfuração e encravado	• Peridural ou Raqui + Ordenha ou Hartmann,
		• C/perfuração	+ Drenagens. • Hartmann

\* } • Usamos o próprio sanitário da enfermaria.  
  } • Não usamos Anestesia

II. Volvo de Sigmóide	}	sem necrose	a. Redução endoscópica com S.N.G. 22.
		com necrose	b. Distorção + Colostomia de Sigmóide (Fístula de Sigmóide).  Hartmann + drenagens

Orientação à  
enfermagem — Observar:

}	1. se houve retorno do líquido de enteroclisma
	2. se o paciente passou a sentir dores após enteroclismas.

---

**SUMMARY**

The author gives us informations about complications of the Chagasic Megacolon and about to treat them.

He also presents the cause of these complications in the last 2,5 years (30 months) at the proctologic Service of Santa Casa de Ourinhos S.P. and makes a few coments about it.

He exposes the standardization of the treatment taken in this service, when dealing with the same complications.

Concludes giving a lot of enphasis of having a standardization in the treatment of these patients, once a previous diagnostic and a rapid therapy previously standardized, will avoid deseases and even mortalities among them.

**REFERÊNCIAS BIBLIOGRÁFICAS**

- 1 — Doria, O. B. S.: Conduta na oclusão aguda do megacolon. Rev. Bras. Gastroenterol. 5:379-392, 1953.
- 2 — Ferreira — Santos, R., Carril, C. F., Santos Jr., J. C. M. dos, Guimarães, A. S. Aprilli, F., Gomes, D. R.: Complicações do Megacolon adquirido. Rev. Ass. Méd. Bras., 23:427-428, 1977.
- 3 — Goligher, J. C.: Surgery of the Anus Rectum and. Colon Third Edition. Charles C. Thomas, Springfield, Illinois (V.S.) and Printed in Great Britain by Page Bros (Norwich (Reprinted 1977).
- 4 — Harbrecht, P. J., Fry, D. E.: Recurrence of Volvulus after sigmoidectomy. Dis. Colon. Rectum. 22:420-424, 1979.
- 5 — Koberle, F.: Patogênese dos Megas. Rev. Goiana. Méd. 2:101, 1956.
- 6 — Moreira, H.: Tratamento Cirúrgico do Volvulo da Sigmóide no Megacolon Chagásico. Nova Técnica Cirúrgica. Rev. Goiana. Med. 25:73-76, 1979.
- 7 — Purita, S. B. Prieto, J. B. Purita, F.: Volvo do Colon Transversos. J. Bras. Gynec. 89:15-16, 1980.
- 8 — Reis Neto, J. A. dos: Intubação retossigmóidiana descompressiva. Tratamento do volvo do sigmóideo. Rev. da Ass. Méd. Bras. 17:201-208, 1971.
- 9 — Zinkin, D. L., Rosin, D. J.: Volvulus of the Transverse Colon: Report of case and review of, the literature. Dis. Colon rectum. 22:492-496, 1979.