

CORREÇÃO HISTOLÓGICA E FUNCIONAL DO TRANSPLANTE HETEROTÓPICO TOTAL DE INTESTINO DELGADO. ESTUDO EM RATOS

ALEXANDRE BAKONYI NETO, TSBCP
MARIA HELENA GARCEZ DA SILVA
JOSÉ NELSON ESTEVES CORRAL
DAVID ROSENBERG
SAUL GOLDENBERG

BAKONYI NETO A, SILVA MHG, CORRAL JNE, ROSENBERG D, GOLDENBERG S - Correlação histológica e funcional do transplante heterotópico total de intestino delgado. Estudo em ratos. *Rev bras Colo-Proct*, 1991; 11(4): 119-124.

RESUMO: Este trabalho tem o objetivo por correlacionar os aspectos histológicos e funcionais dos transplantes totais heterotópicos do intestino delgado em ratos. Foram operados 30 ratos, divididos em dois grupos: grupo 1, com 10 ratos, não submetidos a tratamento imunossupressor, e o grupo 2, com cinco ratos, submetidos a imunossupressão com ciclosporina A na dosagem de 15 g/kg/dia/7 dias. A mortalidade operatória até o 3º PO foi de 26%, decorrente de complicações ao nível das anastomoses microvasculares. Todos os animais do grupo 1 evoluíram para o óbito no 15º dia de PO, por rejeição do intestino transplantado, e os do grupo 2, submetidos a tratamento imunossupressor, apresentaram evolução favorável, com avaliação histológica mostrando integridade do enxerto transplantado. A avaliação funcional, utilizando provas de absorção de glicose através do enxerto, mostrou elevação dos níveis de glicemia no 5º dia de PO nos dois grupos e no 14º dia de PO no grupo 2, porém também com elevação discreta no 14º PO no grupo 1, período que antecedeu o óbito dos animais por rejeição do intestino transplantado.

UNITERMOS: transplante de intestino delgado; ciclosporina A; absorção de glicose

Trabalho realizado no Curso de Pós-Graduação em Técnica Operatória e Cirurgia Experimental da Escola Paulista de Medicina, com apoio financeiro da CAPES.

No âmbito da cirurgia experimental, um dos aspectos que vem sendo mais pesquisado é o da transplantação de órgãos, merecendo destaque especial os transplantes de fígado, rim, coração, coração-pulmão. O entusiasmo nesta linha de investigação pode ser verificado na vasta literatura disponível, onde sobrevidas cada vez maiores são observadas, beneficiando, por conseguinte, os ensaios clínicos.

No entanto, talvez um dos órgãos que ainda não se tornou rotina no contexto dos transplantes seja o intestino delgado, que teria indicação em pacientes com síndrome do intestino curto, em função de ressecções ampliadas do próprio intestino.

Já as pesquisas experimentais em torno do tema iniciaram-se em 1959, quando Lillehey (12) publicou o primeiro trabalho experimental em cães, sendo seguido por outros estudos sobre diferentes aspectos do transplante intestinal (regeneração linfática (10), imunossupressão (3), preservação do enxerto (14, 15), estudos imunológicos (16), absorção (7) etc.), culminando na década de 60 com as primeiras tentativas de transplantes intestinais em humanos (5, 13, 17).

A inexistência de sobrevidas prolongadas e a consequente mortalidade foram decorrentes da rejeição precoce do enxerto, bem como de complicações desencadeadas por reações imunológicas entre o enxerto e o receptor. Estas complicações são decorrentes de características próprias do intestino como órgão para transplante, diferindo de outros órgãos em função da grande concentração de células linfóides imunocompetentes existentes em suas paredes.

Com o advento da ciclosporina A, na década de 80, sobrevidas prolongadas foram observadas após o transplante intestinal experimental (3), ressurgindo o interesse nesta linha de investigação.

Atualmente, o enfoque das pesquisas experimentais em transplantes intestinais tem destacado estudos sobre a efi-

cácia das drogas imunossupressoras na profilaxia da rejeição e da reação do enxerto X receptor (4, 6); dos fatores preditivos do processo de rejeição (18) antes do aparecimento de lesões irreversíveis no enxerto e dos monitores da mesma, realizados através de estudos microscópicos seriados de biópsias e da avaliação funcional do enxerto.

Interessados nesta linha de investigação, iniciamos, em nosso meio, um estudo experimental com o intuito de correlacionar os aspectos anatomopatológicos e funcionais após o transplante total de intestino delgado em ratos.

CASUÍSTICA E MÉTODOS

Animal de experimentação: foram operados 30 ratos Wistar-EPM1, não isogênicos, obtidos do biotério central da Escola Paulista de Medicina, pesando entre 200-300 g, sem distinção quanto ao sexo e idade.

Procedimentos: os animais foram submetidos ao transplante heterotópico total (transplante auxiliar) do intestino delgado (jejuno-íleo), divididos em dois grupos:

Grupo 1: 20 ratos (10 doadores e 10 receptores), sem administração de drogas imunossupressoras no pós-operatório.

Grupo 2: 10 ratos (cinco doadores e cinco receptores), com administração de 15 mg/kg/dia de ciclosporina A (Sandimmune - Sandoz), por via intramuscular, iniciada no PO imediato, por sete dias.

Técnica operatória

Os animais foram mantidos em jejum por 24 horas no pré-operatório e anestesiados pela inalação com éter etílico.

Doador

O intestino delgado foi isolado desde o ângulo de Treitz até o íleo terminal, com seu pedículo vascular consistindo da artéria mesentérica superior com um *cuff* de aorta abdominal e da veia porta. A dissecação ao nível do hilo hepático para o isolamento da veia porta foi realizada com o auxílio de microscópio (9X), que facilitou a ligadura das veias tributárias no sistema venoso portal (veia esplênica e veia gástrica esquerda).

Após heparinização sistêmica com 100 UI de heparina, a aorta foi ligada distalmente à emergência da a. mesentérica superior, clampeada proximalmente, tendo-se seccionado a veia porta junto ao hilo hepático para início da perfusão do enxerto com soro fisiológico a 4°C (10 ml) até o efluente pela veia porta tornar-se claro e com o enxerto assumindo coloração esbranquiçada. A seguir, seccionou-se a aorta abdominal, com liberação do enxerto.

O preparo intestinal foi realizado através da perfusão da luz intestinal, com soro fisiológico a 4°C, para remoção do material fecal sólido. A duração do procedimento cirúrgico no doador foi de 45-60 min, sendo o enxerto acondicionado em uma cuba contendo a mesma solução a 4°C.

Receptor

Após a abertura da cavidade abdominal, o intestino delgado do receptor foi deslocado para a direita e o retroperitônio aberto para exposição da aorta abdominal e veia cava inferior abaixo das veias renais. Com o auxílio do microscópio (9X) foram ligados os ramos arteriovenosos neste segmento, bem como procedeu-se à separação da aorta e da veia cava inferior pela secção do tecido conjuntivo frouxo existente entre as mesmas.

Após os clameamentos isolados proximal e distal da aorta e da arteriotomia, procedeu-se à anastomose término-lateral aorto-aórtica entre o enxerto e o receptor. Todas as anastomoses foram realizadas com Mononylon 10-0, com auxílio de microscópio (25X).

Após o clameamento da veia cava inferior e da venotomia, procedeu-se à anastomose porto-cava término-lateral entre o enxerto e o receptor.

Os clamps vasculares foram removidos na seqüência inversa, tendo o enxerto reassumido sua coloração característica. Os eventuais extravasamentos de sangue entre as suturas vasculares foram tratados por compressão. As extremidades do intestino transplantado foram exteriorizadas pro contra-abertura na parede abdominal anterior (jejuno no quadrante superior e íleo no inferior), sendo fixadas na pele como jejunostomia e ileostomia com Mononylon 5-0. O procedimento cirúrgico no receptor teve duração de 1h:30 min, com um tempo de isquemia fria em torno de 20 min.

Após o transplante, os animais foram mantidos em gaiolas individuais, alimentados com água e ração habitual.

Monitoramento do enxerto

Avaliação histológica: Biópsias foram obtidas sob sedação com éter etílico no 5º, 10º e 14º dias de PO, mediante descolamento do estômago (íleo) da parede abdominal, secção e posterior fixação do intestino no mesmo local. As biópsias de espessura total do intestino foram fixadas em líquido de Bouim, e as lâminas processadas e coradas com hematoxilina-eosina. Na avaliação microscópica do material obtido foram analisados a integridade da vilosidade, o aspecto da mucosa e a infiltração de células polimorfonucleadas e linfócitos no enxerto.

Avaliação funcional: No 5º e 14º dia de PO, com os animais em jejum, procedeu-se à instilação de uma solução contendo 0,5 g de glicose/kg/peso, diluída em 5 ml de soro fisiológico pela jejunostomia, sendo as amostras de sangue colhidas da cauda aos 30 e 60 min após a instilação da solução-teste e analisadas pelo método colorimétrico (Dextrostix).

Avaliação clínica: Os animais foram avaliados diariamente durante o experimento, destacando-se a postura dos animais nas gaiolas, o aspecto macroscópico das estomias (coloração, secreção mucosa), bem como a aceitação da dieta.

Os óbitos verificados antes do 3º dia de PO foram atribuídos a falhas técnicas e os animais excluídos do estudo.

RESULTADOS

Dos 10 transplantes intestinais realizados no grupo 1 (20 animais), dois (20%) evoluíram para o óbito por complicações relativas às anastomoses vasculares (tromboses arterial e venosa) no 2º e 3º dia de PO, sendo utilizados oito animais transplantados para a efetivação do estudo.

No grupo 2, em cinco transplantes (10 animais), dois (40%) evoluíram para o óbito por complicações vasculares, com uma mortalidade global de 26% para os dois grupos (Tabela 1).

Tabela 1 - Mortalidade pós-operatória no transplante heterotópico total de intestino delgado.

	Mortalidade até o 3º dia de PO	Trombose arterial	Trombose venosa	Mortalidade tardia
Grupo 1 (N:10)	2 (20%)	1	1	8
Grupo 2 (N:5)	2 (40%)	1	1	0

Dos oito animais utilizados para o estudo, no grupo 1, todos evoluíram com rejeição do enxerto transplantado e óbito dos animais em torno do 15º dia de PO (Tabela 1).

A avaliação histológica das biópsias do grupo 1 (Tabela 2) demonstrou aspecto normal das vilosidades em todos os animais no 5º dia de PO, com leve infiltração de células plasmáticas e linfócitos na lâmina própria (Fig. 1). No 10º dia de PO, houve aumento na celularidade, principalmente de linfócitos, bem como observaram-se encurtamento e achatamento da vilosidade (Fig. 2). No 14º dia de PO, a microscopia revelou intenso infiltrado linfoplasmocitário, destruição da arquitetura das vilosidades e necrose da mucosa, caracterizando a rejeição do intestino transplantado (Fig. 3). Todos os animais evoluíram para o óbito depois do 14º dia de PO.

A avaliação histológica das biópsias do grupo 2 evidenciou vilosidades normais durante a evolução deste estudo.

A avaliação funcional dos animais do grupo 1 (Gráfico 1) no 5º dia de PO demonstrou elevação dos níveis de glicemia aos 30 min da instilação da solução-teste, atingindo seus níveis máximos (250 mg ou mais) aos 60 min, em todos animais estudados. No 14º dia de PO, período que antecedeu o óbito dos animais por rejeição do enxerto transplantado, a instilação de glicose demonstrou elevação dos níveis séricos de glicemia aos 30 e 60 min, porém em níveis inferiores aos observados no 5º dia de PO (175 mg).

Para os animais do grupo 2, submetidos a tratamento imunossupressor com ciclosporina A, a elevação dos níveis séricos de glicose aos 30 e 60 min da instilação da solução-teste foram semelhantes no 5º e 14º dias de PO (Gráfico 2), atingindo níveis de 250 mg ou mais.

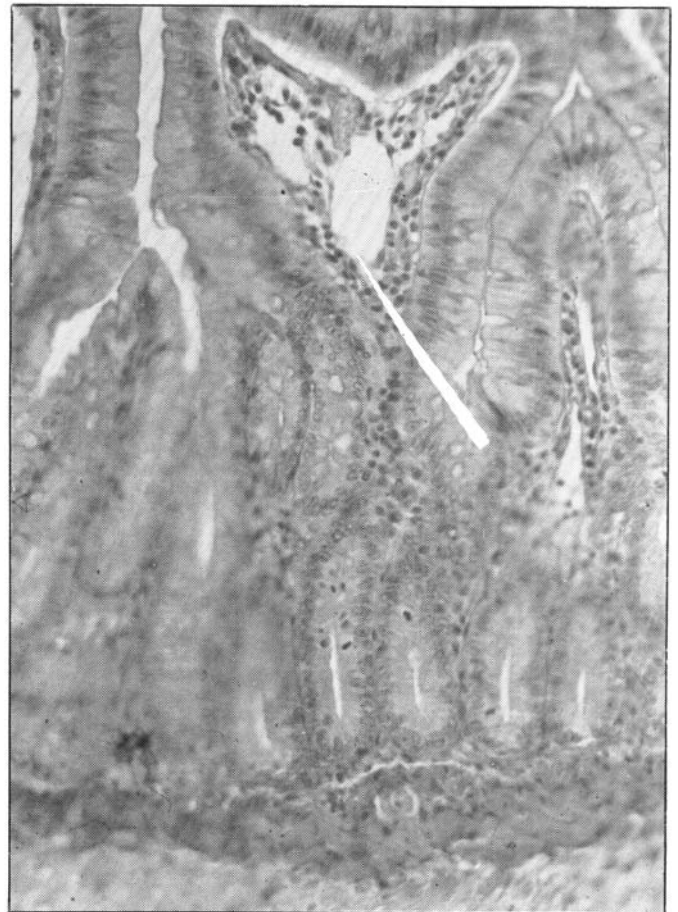


Fig. 1 - Aspecto histológico das vilosidades no 5º dia de PO. Infiltração leve de linfócitos na lâmina própria.

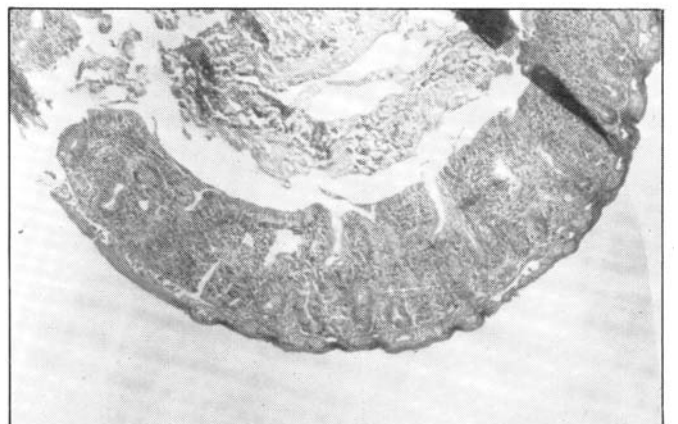

Fig. 2 - Aspecto histológico das vilosidades no 10º dia de PO, observando-se intenso infiltrado linfoplasmocitário, encurtamento e alargamento das vilosidades.

DISCUSSÃO

Existem vantagens na utilização de ratos como animal de experimentação em transplantes intestinais, uma vez que são facilmente disponíveis com linhagens imunologicamente definidas, de fácil manuseio e altamente resistentes aos processos infecciosos.



Fig. 3 - Aspecto histológico das vilosidades no 14º dia de PO, observando-se intensa infiltração de linfócitos, destruição da arquitetura das vilosidades e necrose da mucosa.

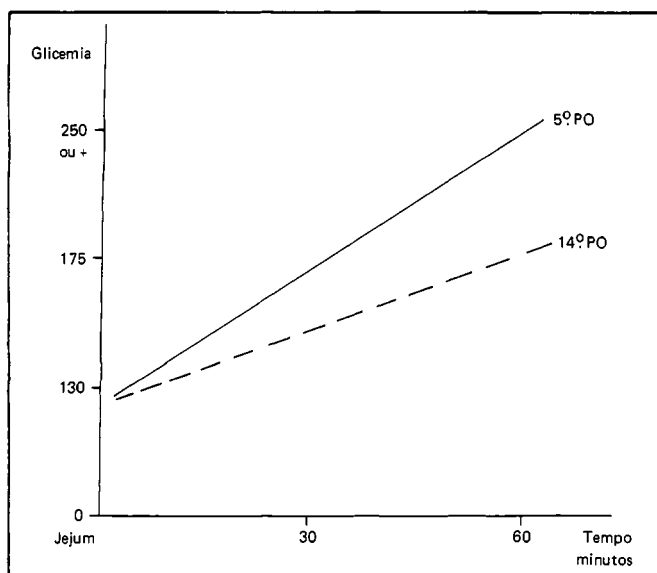


Gráfico 1 - Avaliação funcional dos transplantes heterotópicos totais de intestino delgado em ratos sem imunossupressão (Grupo 1).

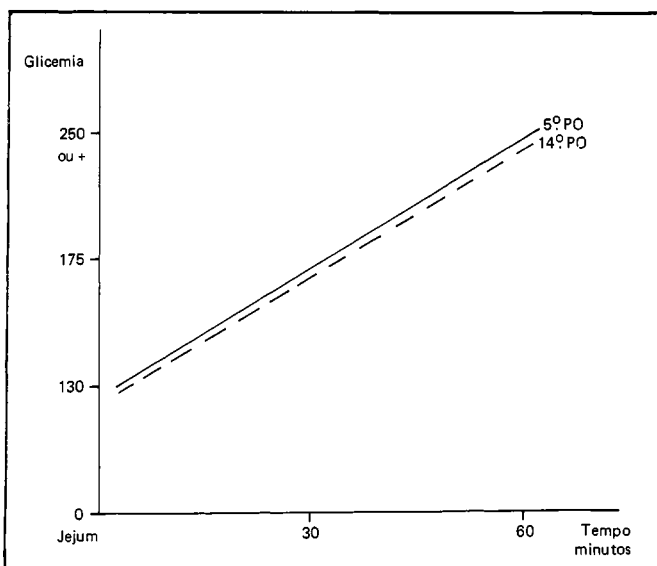


Gráfico 2 - Avaliação funcional dos transplantes heterotópicos totais de intestino delgado em ratos com imunossupressão (Grupo 2).

No entanto, os primeiros trabalhos publicados envolvendo a realização de transplantes intestinais, por Lillehey (12), em 1959, utilizaram o cão como animal de experimentação, sem caracterização quanto à linhagem, tendo o autor encontrado respostas como a rejeição ou a reação do enxerto X receptor, em algumas situações concomitantemente no mesmo animal, com elevados índices de mortalidade, apesar dos regimes de imunossupressão utilizados neste período.

Já os avanços no entendimento destes fenômenos imunológicos após o transplante intestinal só foram observados com a descrição, por Monchik e Russel (16), das técnicas cirúrgicas do transplante em animais como o rato, com linhagens definidas e, talvez mais importante do que isso, utilizando modelos híbridos, resultantes do acasalamento de ratos pertencentes a linhagens diferentes. Desta maneira, dependendo da combinação utilizada entre receptor e doador, a obtenção de respostas unidirecionais, tanto da rejeição como da reação do enxerto X receptor, foi possível, permitindo o estudo destas respostas isoladamente (4, 11).

Entretanto, a dificuldade técnica está ligada ao porte dos animais, onde a manipulação de vasos com diminuto calibre implica necessariamente o uso de microscópio para a confecção das anastomoses vasculares, com grande incidência de complicações trombóticas e óbito dos animais.

Neste material, ocorreram quatro óbitos (26%) até o 3º dia de PO, relacionados a complicações ao nível das anastomoses, não diferindo da mortalidade observada por outros autores(19).

Estes resultados dependem fundamentalmente do treinamento do pesquisador na execução de anastomoses microvasculares. No início da nossa experiência, índices de mortalidade em torno de 50 a 60% foram freqüentes.

Com relação ao método de preservação do enxerto, utilizamos a solução fisiológica (NaCl a 0,9%) resfriada a 4°C, que permite a preservação do mesmo por períodos de até 4 horas, sem modificar a estrutura e a funcionalidade do órgão (14, 15).

O tempo de isquemia fria do órgão neste material variou entre 20-30 min, não havendo necessidade de métodos de preservação mais eficazes.

Para a efetivação de estudos concernentes à integridade funcional do intestino transplantado, o modelo heterotópico ou auxiliar é o mais adequado, uma vez que as extremidades exteriorizadas do enxerto, com o intestino do receptor *in situ*, permitem avaliar a absorção de nutrientes pela introdução dos mesmos nas estomias.

Estes aspectos também são importantes quando consideramos a necessidade de avaliar as respostas imunológicas oriundas do transplante, permitindo, também, a obtenção de biópsias seriadas do enxerto transplantado.

Já o modelo de transplante ortotópico, com ressecção do intestino delgado do receptor e colocação do enxerto em continuidade após a revascularização, torna esta investigação mais difícil. Este modelo, entretanto, mimetiza condições que seriam encontradas em transplantes clíni-

cos, sendo indicado para a efetivação de estudos relacionados ao comportamento nutricional do receptor sob condições fisiológicas.

O monitoramento do processo de rejeição através da análise de biópsias seriadas é método consagrado (2, 8), iniciando-se em torno do 4º ou 5º dia de PO, com infiltrado de linfócitos no enxerto; acentua-se ainda em torno do 10º dia de PO, concomitante ao encurtamento e alargamento das vilosidades, culminando no 15º dia de PO, com necrose do intestino transplantado e morte dos animais (Tabela 2).

Com o advento da ciclosporina como droga imunossupressora, resultados favoráveis foram observados na sobrevida de ratos transplantados (3).

Vários regimes de administração e dosagens da droga são descritos, podendo-se observar sobrevidas prolongadas com séries curtas de utilização da ciclosporina. Com base nestes aspectos, utilizamos doses de 15 mg/kg/dia, por via IM, iniciadas no PO imediato e interrompidas no 7º dia de PO, o que permitiu sobrevidas de 120 dias ou mais dos animais, no grupo 2 (Tabela 1), com estudos histológicos de biópsias mostrando arquitetura normal das vilosidades intestinais.

Para a avaliação funcional, muitas controvérsias têm sido referidas na literatura quanto ao método que melhor traduza a capacidade absorptiva do intestino transplantado.

Várias substâncias são utilizadas, existindo um consenso quanto à eficácia na utilização de dissacarídeos (Maltose, Lactose) (1), que permitiram avaliar a presença de dissacaridases para a degradação destes elementos em suas formas elementares e, conseqüentemente, para a tradução da integridade das microvilosidades intestinais.

Utilizamos a glicose como soluto, na dosagem de 0,5 g/kg/peso, o que permitiu a administração de 120 a 150 mg de glicose em média para cada animal, concentração esta semelhante à encontrada no plasma de ratos mantidos em jejum.

Pelos resultados obtidos no grupo 1, observamos elevação dos níveis de glicemia após 30 min da instilação da solução-teste, atingindo níveis de 175 mg e de 250 mg, ou mais, após 60 min no 5º dia de PO, período em que a análise microscópica das biópsias mostrava um enxerto com sua arquitetura preservada.

No 14º dia de PO, no mesmo grupo, período que antecedeu o óbito por rejeição, níveis de glicemia em torno de 175 mg também foram observados após a instilação da solução-teste, denotando permeabilidade do enxerto com sua estrutura alterada.

Estes achados também foram observados por Holmes (7, 9), sugerindo que este fato ocorra por difusão passiva através da mucosa alterada ou então por difusão contra um gradiente de concentração.

Estes resultados demonstram que a utilização de testes de absorção com a glicose, para a avaliação da viabilidade do intestino transplantado, deve ser interpretado com cautela quando realizado isoladamente, devendo ser utilizado em conjunto com a obtenção de biópsias seriadas para análise microscópica.

Nos animais do grupo 2, submetidos a tratamento imunossupressor com ciclosporina, os testes de absorção realizados no 5º e 14º dia de PO mostraram níveis de glicemia semelhantes após a instilação da solução-teste.

Uma crítica pertinente à metodologia empregada para a avaliação funcional do intestino transplantado neste trabalho relaciona-se ao teste colorimétrico (Dextrostix) para dosagens dos níveis de glicemia, pois permitiu a utilização apenas de três faixas de coloração, possibilitando ainda um caráter subjetivo na interpretação das mesmas.

Desta forma, resultados mais aproximados poderão ser obtidos realizando-se as curvas glicêmicas clássicas, aos 0, 30, 45 e 60 min, não havendo necessidade de maior número de colheitas, uma vez que os ratos, em função da volemia, não suportam a retirada de grandes volumes de sangue.

CONCLUSÕES

Dos resultados obtidos conclui-se que:

1. O modelo de transplante heterotópico total do intestino delgado é o mais adequado para a efetivação de estudos funcionais e imunológicos.

2. A realização de estudos funcionais no enxerto transplantado utilizando a glicose para provas de absorção deve ser utilizada em conjunto com a análise histológica de biópsias intestinais seriadas.

Tabela 2 - Avaliação histológica dos transplantes heterotópicos totais do intestino delgado em ratos com e sem imunossupressão com ciclosporina A

Avaliação histológica	Grupo 1			Grupo 2		
	5º dia de PO	10º dia de PO	14º dia de PO	5º dia de PO	10º dia de PO	14º dia de PO
Vilosidade normal	S	N	N	S	S	S
Encurtamento e achatamento da vilosidade	N	S	-	N	N	N
Infiltração de linfócitos e polimorfonucleares	S+	S++	S+++	N	N	N
Necrose da vilosidade	N	N	S	N	N	N

S = sim; + (leve); ++ (moderado); N = não; +++ (intenso)

BAKONYI NETO A, SILVA MHG, CORRAL JNE, ROSENBERG D, GOLDENBERG S - The histological and functional aspects of heterotopic small bowel transplantation in rats.

SUMMARY: The histological and functional aspects of heterotopic small bowel transplantation in rats was studied by the authors. Thirty rats was submitted to surgery, divided in two groups: group 1, with animals (10) without any immunosuppression therapy and group 2, five rats, with immunosuppression with ciclosporin-A (15 mg/kg/body weight/7 days). Twenty-six per cent of surgical mortality until third day was from vascular complications at anastomoses level. Rejection of small bowel and death of all animals in group 1 occurred at 15th day and in animals of group 2, stay alive with histologic studies showed integrity of the grafts. The absorption tests of glucose by the grafts in the 5th PO showed high levels of glicemia in both groups, either in the 14th day in group 2. Just before the death by rejection of the small bowel graft, in 14th day in group 1, the glucose absorption test showed mild elevation in glicemia.

KEY WORDS: small bowel transplantation; ciclosporin A; glucose absorption

REFERÊNCIAS

1. Billiar TR, Garberoglio C, Schraut WH. Maltose absorption as an indicator of small-intestinal allograft rejection. *J Surg Res* 1984; 37(1): 75-82.
2. Cohen Z, Norfgren S, Lossing A, Cullen J, Craddock G, Langer B. Morphologic studies of intestinal allograft rejection. Immunosuppression with cyclosporine. *Dis Colon Rectum* 1984; 27(4): 228-234.
3. Cohen Z, Silverman RE, Wassef R et al. Small intestinal transplantation using cyclosporine. *Transpl* 1986; 42: 613-21.
4. Deltz E, Ulrichs K, Engemann R et al. Prevention of graft-versus-host reaction following small bowel transplantation by temporary cyclosporine treatment. *Transpl Proceedings* 1983; 4: 3027-3031.
5. Fortner JG, Sichuk G, Litwin SD, Beattie Jr. EJ. Immunological responses to an intestinal allograft with HLA identical donor-recipient. *Transpl* 1972; 14: 531-35.
6. Hoffman AL, Makowka L, Banner B, Cai X, Cramer Pasmalone A, Todo S, Starze TE. The use of FK-506 for small intestine allotransplantation. *Transpl* 1990; 49(3): 483-490.
7. Holmes JT, Yek SDJ, Winaner SJ, Kamano N, Fortner JG. Absorption studies in canine jejunal allografts. *Ann Surg* 1971; 174: 101-105.
8. Holmes JT, Klein MS, Winawer SJ, Fortner JG. Morphological studies of rejection in canine jejunal allografts. *Gastroenterology* 1971; 61(5): 693-706.
9. Holmes JT. Small-bowel transplantation: an experimental study. *Ann Roy Coll Surg Engl* 1973; 52: 165-181.
10. Kocandrlje V, Houuttu E, Prohaska JV. Regeneration of the lymphatics after autotransplantation and homotransplantation of the entire small intestine. *Surg Gynecol Obstet* 1966; 122: 587-91.
11. Lee KKW, Schraut WH. In vitro allograft irradiation prevent graft-versus-host disease in small-bowel transplantation. *J Surg Reserv* 1985; 38: 364-72.
12. Lillehey RC, Gott B, Miller FA. Homografts of the small bowel. *Surg Forum* 1959; 10: 197-99.
13. Lillehey RC, Idezuki Y, Feemster JA. Transplantation of stomach, intestine and pancreas: experimental and clinical observations. *Surgery* 1967; 62: 721-28.
14. Lyons GW, Manax WG, Largiader F, Lillehey RC. Intestinal absorption of ileum preserved by hypothermia and hyperbaric oxygen. *Surg Forum* 1965; 16: 357-59.
15. Manax WG, Bloch JH, Eyal Z, Lillehey RC. Experimental preservation of the small bowel. *Am J Surg* 1965; 109: 26-31.
16. Monchik GL, Russel PS. Transplantation of small bowel in the rat: technical and immunological considerations. *Surgery* 1971; 70: 693-97.
17. Okumura M, Fujimura J, Ferrari AA e cols. Transplante de intestino delgado. *Rev Hosp Clin Fac Med São Paulo* 1969; 24: 39-43.
18. Silverman R, Cohen Z, Levy G, Craig M, Cullen J, Langer B. Immune responses in small intestinal transplantation in the rat: correlation of histopathology and monocyte procoagulant activity. *Surgery* 1987; 102(2): 395-401.
19. Shimazu R, Grogan JB, Raju S. Successful orthotopic total allotransplantation in the rat utilizing low-dose cyclosporine therapy. *Transpl Proceed* 1989; 21(1): 2877-78.