
AVANÇO DE RETALHO RETAL PARA O TRATAMENTO DA FÍSTULA RETOVAGINAL BAIXA

CARLOS WALTER SOBRADO, TSBCP
SAUL SOKOL, HSBCP

SOBRADO CW & SOKOLS - Avanço de retalho retal para o tratamento da fístula retovaginal baixa. *Rev bras Colo-Proct*, 1994; 14(4):231-234

RESUMO: São apresentados 29 pacientes com fístula retovaginal operadas entre maio de 1975 e janeiro de 1994. As causas foram trauma obstétrico em 19, trauma cirúrgico em seis e em quatro associadas à doença de Crohn. Todas as pacientes foram submetidas a tratamento cirúrgico com utilização do avanço de um retalho retal. Colostomia de proteção considerada procedimento desnecessário foi realizada em apenas uma paciente, portadora de doença inflamatória intestinal. Antibioticoterapia foi utilizada nas portadoras de doença de Crohn e naquelas onde foi associada a esfinteroplastia. As fístulas foram erradicadas em 18 das 19 pacientes com fístula obstétrica (94,7%), em todas doentes com fístula decorrente de trauma cirúrgico (100%) e em duas das quatro associadas à doença de Crohn.

UNITERMOS: fístula retovaginal; cirurgia; retalho retal

A fístula retovaginal, como o próprio nome diz, representa uma comunicação anormal entre o reto e a vagina. São infreqüentes, representando menos de 5% de todas as fístulas que acometem a região anorretal (2, 8, 11, 12), embora em alguns locais tais como Nigéria, Etiópia, Sudão e Chad têm incidência alta (6).

A sua baixa incidência associada ao fato de grande número dessas pacientes serem tratadas inicialmente por médicos ginecologistas faz com que a fístula retovaginal seja uma entidade relativamente rara no dia-a-dia do médico coloproctologista (15).

Uma pequena parte das pacientes portadoras de fístula retovaginal é assintomática (12), outra pequena parte apresenta sintomatologia apenas durante episódios de diarreia, mas na grande maioria dos casos tem-se a perda freqüente de gases e fezes através da vagina e/ou secreção com odor

fecalóide, sintomas esses que são inaceitáveis para uma vida digna, levando à modificação do convívio social, crise conjugal, perda do trabalho, culminando com o total isolamento da paciente.

Por considerar o assunto de extrema importância para a comunidade colo-proctológica, os autores apresentam a sua experiência no manejo de 29 doentes submetidas a tratamento cirúrgico, utilizando o avanço de um retalho retal.

PACIENTES E MÉTODOS

Entre maio de 1975 e janeiro de 1994, 29 pacientes portadoras de fístula retovaginal foram submetidas a tratamento cirúrgico no Hospital Medical City Dallas - Texas - E.U.A., sempre pelo mesmo cirurgião (SS).

Todas essas fístulas foram denominadas baixas, isto é, localizadas entre a linha pectínea até 4-5 cm acima dela, ou seja, possibilitando o reparo cirúrgico através da abordagem perineal. Vinte e oito dessas fístulas eram menores que 2,5 cm de diâmetro e uma paciente do grupo das fístulas pós-trauma cirúrgico, previamente colostomizada, apresentava fístula com aproximadamente 3 cm de diâmetro. A faixa etária variou de 23 a 76 anos, sendo a mediana de 39 anos.

A causa dessas fístulas foi trauma obstétrico em 19 pacientes, trauma ou complicação cirúrgica em seis e em quatro delas associada à doença de Crohn.

Em cinco doentes cuja etiologia para a fístula era o trauma obstétrico, foi encontrada incontinência fecal associada; todas foram submetidas a esfinteroplastia com superposição dos cabos musculares esfinterianos no mesmo ato cirúrgico.

Foram excluídas dessa casuística as pacientes portadoras de fístula retovaginal cuja etiologia era neoplasia ou pós-radioterapia, onde a técnica acima citada não tem indicação.

O diagnóstico de incontinência fecal foi feito através do relato das pacientes, associado ao exame proctológico minucioso, onde constatou-se hipotonia esfinteriana acentuada.

O exame endoscópico do retossigmóide foi realizado em todas as pacientes, a colonoscopia e o estudo contrastado do intestino delgado, quando indicado, naquelas pacientes portadoras de doença inflamatória intestinal.

Das quatro pacientes portadoras de fístula associada à doença de Crohn, uma foi submetida à colostomia e correção da fístula no mesmo ato operatório com cicatrização. As outras três pacientes foram submetidas a reparo direto da fístula, utilizando-se a abordagem transanal e avanço de um retalho retal. Verificou-se cicatrização em apenas uma doente, as outras duas necessitaram de tratamento cirúrgico complementar para a doença de base (ressecção do segmento intestinal e/ou colostomias).

As 25 doentes restantes cuja etiologia era obstétrica ou trauma cirúrgico foram submetidas a tratamento com utilização da mesma técnica.

As pacientes foram internadas no dia da cirurgia, após terem realizado preparo de cólon com solução composta de polietilenoglicol e eletrólitos.

Todos os procedimentos foram realizados sob anestesia geral, com a paciente em decúbito ventral, com leve flexão das pernas. Antibioticoterapia foi utilizada apenas nas pacientes portadoras de doença inflamatória intestinal e nas cinco pacientes onde foi associada esfínteroplastia.

Colostomia de proteção não foi necessária, exceção feita a uma doente portadora de doença de Crohn. Após indução anestésica, a paciente é colocada na posição em canivete e, em seguida, realizada uma boa higienização da vagina e do reto com povidine. Introduzido o anoscópio de Fansler, identificado o local exato da fístula, assim como o seu diâmetro, através da introdução de um estilete por via transvaginal ou transretal. Em seguida, foi realizada incisão em forma de U, envolvendo a fístula, com base cranial e de forma que a base seja aproximadamente o dobro do ápice para manter uma boa vascularização do retalho.

Posteriormente, esse retalho que consiste de mucosa, submucosa e fibras do músculo esfíncter interno é mobilizado cranialmente numa extensão de aproximadamente 4 cm, de forma a permitir o seu posterior deslizamento caudal para cobrir o orifício fistuloso.

A hemostasia é feita com bisturi elétrico. O orifício fistuloso é desbridado e, em seguida, suturado com pontos de poligactina 000 (Fig. 1). As fibras musculares do esfíncter interno são aproximadas no sentido transversal, com pontos do mesmo fio, cobrindo o orifício retal fistuloso já previamente fechado (Fig. 2).

O retalho é mobilizado distalmente o suficiente para cobrir totalmente e sem tensão a área cruenta. O orifício fistuloso é agora ressecado e enviado para exame anatomo-patológico (Figs. 3, 4).

Nenhum método de drenagem é necessário, apenas a parede vaginal é deixada aberta para funcionar como área de drenagem (Fig. 5).

No pós-operatório é prescrito analgésico, orientando-se a paciente a fazer banhos de assento com água morna três vezes ao dia, prescindindo-se de curativo ou outra medida especial.

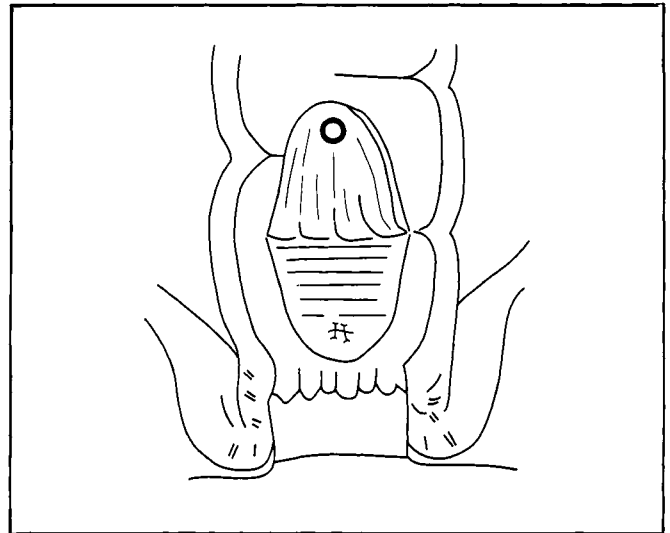


Fig. 1 - Mobilização cranial do retalho retal e oclusão do orifício da fístula.

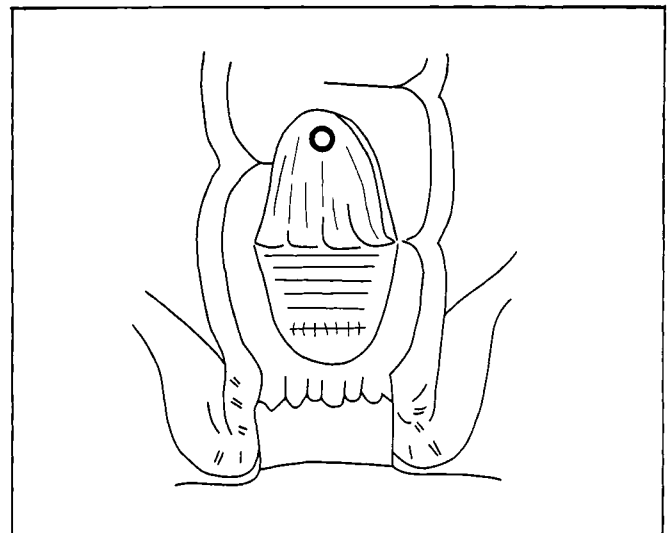


Fig. 2 - Aproximação de fibras do músculo esfíncter interno.

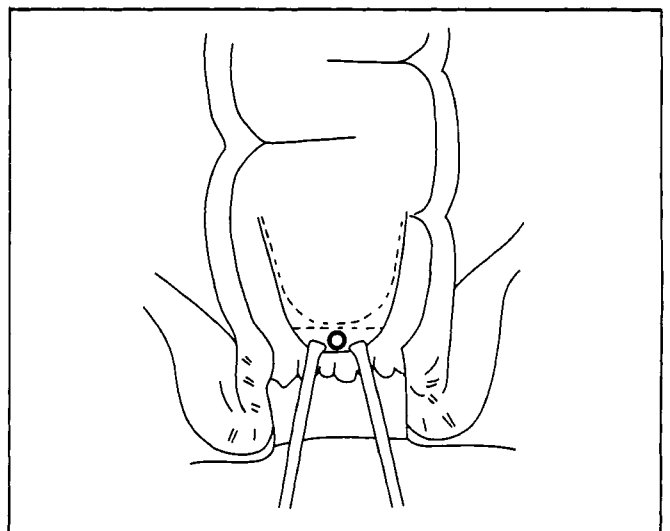


Fig. 3 - Avanço caudal do retalho e ressecção do orifício fistuloso.

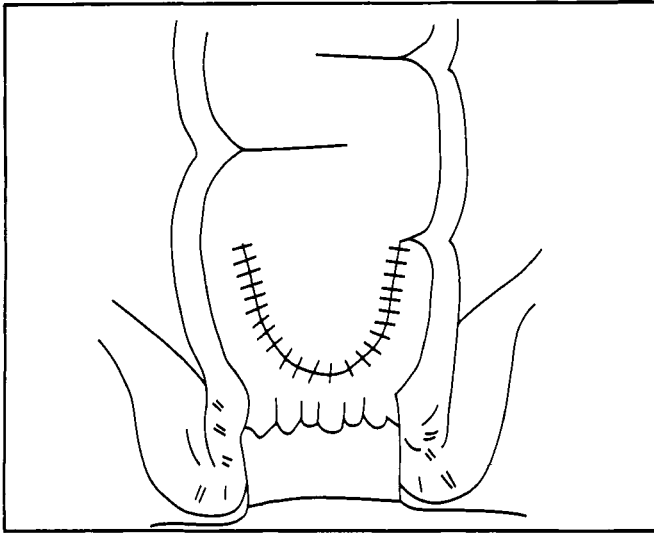


Fig. 4 - Aspecto final após o deslizamento e sutura do retalho.

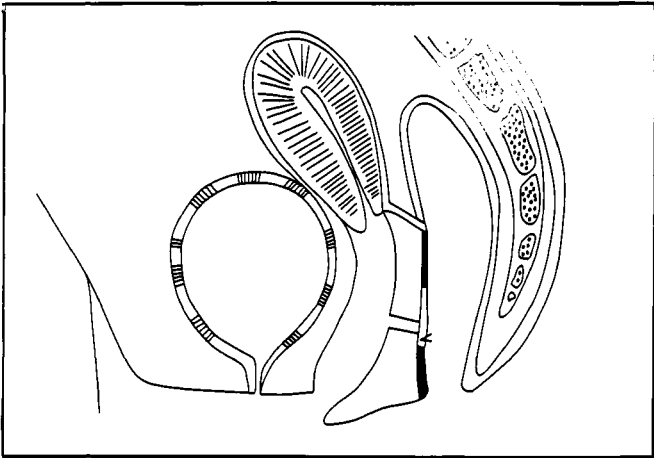


Fig. 5 - Corte sagital mostrando a mucosa vaginal aberta para drenagem.

RESULTADOS

Das 19 doentes portadoras de fístula retovaginal de causa obstétrica submetidas a tratamento cirúrgico, a cicatrização completa com fechamento da fístula foi conseguida em 16 delas. Uma nova correção cirúrgica foi tentada, utilizando-se o mesmo procedimento, nas três pacientes que recidivaram, obtendo-se a cicatrização em duas.

A esfínteroplastia concomitante foi realizada em cinco pacientes deste grupo, e no seguimento todas estavam satisfeitas e melhores do ponto de vista da continência.

Nas decorrentes de trauma cirúrgico, verificou-se o fechamento da fístula em todos os casos (100%), ressaltando-se que uma doente deste grupo era previamente colostomizada.

Nas quatro doentes portadoras de doença de Crohn e fístula retovaginal, a cicatrização com fechamento da fístula foi conseguida em duas (50%).

O período de seguimento médio foi de oito meses, variando de três a 94 meses.

Nesta casuística a utilização do avanço do retalho retal para o tratamento da fístula retovaginal atingiu seu objetivo

em 94,7% das fístulas obstétricas, 100% das decorrentes de trauma cirúrgico e 50% das associadas à doença de Crohn; portanto a cicatrização final foi conseguida em 89,6% (26/29) das doentes (Tabela 1).

Tabela 1 - Resultados do uso do retalho retal x etiologia da fístula

Causa	Cicatrização 1ª cirurgia	Cirurgia complementar
Trauma obstétrico	16/19 (84,2%)	18/19 (94,7%)
Trauma cirúrgico	6*/6 (100%)	6/6 (100%)
Doença de Crohn	2**/4 (50%)	2/4 (50%)
Total	24/29 (82,7%)	26/29 (89,6%)

** Associado colostomia em uma doente

* Colostomia prévia - uma doente

DISCUSSÃO

A correção da fístula entre o reto e a vagina tem sido tentada há vários séculos, quer seja por abordagem transvaginal ou transanal (1).

No século XVII De Marchettes tentou a correção por via vaginal (3). Thomas em 1874 utiliza o reparo cirúrgico por via transanal, porém foi Noble, em 1902, que descreveu a correção da fístula retovaginal através do avanço de um retalho retal, que consistia na divisão do septo retovaginal e posterior deslizamento da parede retal anterior até o ânus (9).

Em 1948, Laird (8) apresenta técnica para correção da fístula retovaginal através do deslizamento de um retalho que consistia de mucosa, submucosa e fibras musculares circulares, método este que continua sendo utilizado até os dias atuais com algumas modificações.

Greenwald e Hoexter, em 1978 (3), destacaram a necessidade de se fazer a correção cirúrgica por via transretal, lado da fístula de pressão mais alta, além de permitir a correção de doenças proctológicas associadas. Nós acreditamos que este seja um fator muito importante no sucesso da técnica, tanto que vem sendo utilizado desde 1975 neste grupo de doentes.

Do ponto de vista etiológico, a fístula retovaginal pode ter múltiplas causas (Quadro 1), sendo os traumas obstétrico e cirúrgico as predominantes (1, 4, 15, 16).

Quadro 1 - Fístula retovaginal - Causas

- Congênicas
- Adquiridas
 - trauma obstétrico
 - trauma cirúrgico
 - infecciosas
 - inflamatórias (D.I. intestinal)
 - neoplásicas
 - pós-radioterapia
 - doenças venéreas (linfogranuloma venéreo, condiloma)
 - doenças hematológicas
 - idiopática

O diagnóstico da fístula geralmente não traz dificuldades. A principal queixa referida pela paciente é a perda de flatus, fezes ou secreção fecalóide através da vagina. O exame especular através da vagina ou o endoscópico através do reto confirma o diagnóstico.

Nos casos de dúvida, coloca-se um tampão vaginal e instila-se azul de metileno no reto, posteriormente visualiza-se o tampão à procura da mancha do corante, se positivo confirma a presença da fístula. O diagnóstico pode também ser obtido através do exame contrastado da vagina ou do reto, ou tomografia computadorizada da pelve (14).

Uma vez confirmadas essas fístulas, o reparo cirúrgico não deve ser tentado até o completo desaparecimento do processo inflamatório local, que ocorre em média de dois a seis meses após o aparecimento da fístula (6, 8, 12, 13). Numerosos relatos têm sido descritos de cicatrização primária com fechamento espontâneo da fístula, corroborando com a necessidade desse período de espera pré-operatório (1, 3, 10).

O preparo do cólon pré-operatório é procedimento importante, assim como uma boa antisepsia da parede vaginal, objetivando a prevenção de infecção da ferida cirúrgica (5, 7).

Acreditamos, porém, que o principal fator no sucesso final dessas doentes deve-se a certos princípios de técnica cirúrgica que devem ser sempre observados tais como:

- retalho cuja base seja aproximadamente duas vezes o ápice para que seja preservada a vascularização;
- desbridamento do orifício fistuloso;
- suturas sem tensão;
- oclusão da fístula com sutura em três planos: orifício fistuloso, camada muscular e retalho composto por mucosa, submucosa e fibras do esfíncter interno;
- hemostasia cuidadosa e não excessiva com bisturi elétrico;
- deixar a parede vaginal aberta para funcionar como área de drenagem.

Associado a esses cuidados técnicos, as pacientes devem ser criteriosamente selecionadas para serem submetidas a este procedimento cirúrgico, excluindo-se:

- portadoras de fístula localizada acima de 6 cm da linha pectínea;
- doentes cuja fístula seja decorrente de neoplasias, radio-terapias, ou doença de Crohn no reto em atividade (5);
- fístulas com diâmetro maior de 3 cm;
- fístulas recentemente formadas.

Entretanto, apesar desses cuidados serem observados, nos quatro doentes com fístula retovaginal associada à doença de Crohn, conseguimos cicatrização primária em apenas duas (50%), sendo que em uma delas foi necessária colostomia de proteção.

Os resultados desse tipo de cirurgia são excelentes em fístulas retovaginais cuja etiologia seja trauma obstétrico, trauma ou complicação cirúrgica, porém nos casos associados à doença de Crohn esta pequena casuística não permite conclusões definitivas de qual é o melhor procedimento a ser utilizado, merecendo estudos complementares.

SOBRADO CW & SOKOL S - Endorectal advancement flap repair of low rectovagina fistula.

SUMMARY: This paper reports on 29 patients with Rectovaginal Fistula treated between May 1975 and January 1994. The causes were obstetric trauma in 19, trauma after surgery in 6 and Crohn's disease in 4. All the patients underwent endorectal advancement flap repair. Fistulas were eradicated in 18 of 19 patients due to obstetric injury (94.7%), in 6 of 6 patients due to trauma after surgery (100%) and 2 of 4 patients with Crohn's disease (50%). The authors concluded that the endorectal advancement flap can be an effective method of repair for fistulas due to obstetric or surgical injury.

KEY WORDS: fistula rectovaginal; surgery; fistula repair

REFERÊNCIAS

1. Bauer JJ, Sher ME, Jaffin H, Present & Gerelent I. Transvaginal approach for repair of rectovaginal fistulae complicating Crohn's disease. *Ann Surg* 1991; 213: 151-8.
2. Goldaber KG, Wendel MD, McIntire DO, Wender Jr. DG. Postpartum perineal morbidity after fourth-degree perineal repair. *Am J Obstet Gynecol* 1993; 168(2): 489-93.
3. Greenwald JC, Hoexter B. Repair of rectovaginal fistulas. *Surg Gynecol Obst* 1978; 146: 443-5.
4. Hibbard LT. Surgical management of rectovaginal fistulas and complete perineal tears. *Am J Obstet Gynecol* 1978; 130: 139-141.
5. Jones IT, Fazio VW, Jogelman DG. The use of transanal rectal advancement flaps in the management of fistulas involving the anorectum. *Dis Colon Rectum* 1987; 30: 919-923.
6. Kelly J. Fistulae of obstetric origin. *Midwifery* 1991; 7: 71-73.
7. Kodner JJ, Mazora, Shemesh EI, Fry RD, Fleshman JW, Birnbaum EH. Endorectal advancement flap repair of rectovaginal and other complicated anorectal fistulas. *Surgery* 1993; 114(4): 682-90.
8. Laird DR. Procedures used in treatment of complicated fistulas. *Am J Surg* 1948; 76: 701-8.
9. Noble GH. A new operation for complete laceration of the perineum designed for the purpose of eliminating danger of infection from the rectum. *Tr Am Gynecol Soc* 1902; 27: 357-63.
10. Rex JC Jr., Khubchandani IT. Rectovaginal fistula: complication of low anterior resection. *Dis Colon Rectum* 1992; 35: 354-6.
11. Rothenberger DA, Christenson CE, Balcos EG et al. Endorectal advancement flap for treatment of simple rectovaginal fistula. *Dis Colon Rectum* 1982; 25: 297-300.
12. Rothenberger DA, Goldberg SM. The management of rectovaginal fistula. *Surg Clin North Am* 1983; 63: 61-79.
13. Russel TR, Gallagher DM. Low rectovaginal fistulas. *Am J Surg* 1977; 134: 13-18.
14. Thorvinger B, Horvath G, Samuelsson L. CT demonstration of fistulae in patients with gynecologic neoplasms. *Acta Radiologic* 1990; 31(4): 357-60.
15. Wise WE Jr., Aguillar PS, Padmanabhan A, Meesig et al. Surgical treatment of low rectovaginal fistulas. *Dis Colon Rectum* 1991; 34: 4.
16. Wiskind AK, Thompson JD. Transverse transperineal repair of rectovaginal fistulas in the lower vagina. *Am J Obstet Gynecol* 1992; 167: 694-99.

Endereço para correspondência:

Carlos Walter Sobrado
Rua Fernão Dias, 128/61B
05427-000 - São Paulo - SP