

ILEOSTOMIA CONTINENTE - RELATO DE DOIS CASOS

GALDINO J.S. FORMIGA, TSBCP*
PAULO F. BARRETO NETO
EDÉSIO V. SILVA FILHO
JOSÉ HYPPÓLITO DA SILVA, TSBCP

FORMIGA GJS, BARRETO NETO PF, SILVA FILHO EV & SILVA JH - Ileostomia continente - Relato de dois casos. *Rev bras Colo-Proct*, 1995; 15(2): 75-77

RESUMO: Os autores relatam dois casos de ileostomia continente definitiva em pacientes portadores de doença inflamatória intestinal. Foi utilizada a técnica de ileostomia continente mantendo-se o esfíncter ileocecal e uma pequena borda da parede cecal exteriorizados com o objetivo de proporcionar um controle adequado do esvaziamento do intestino.

UNITERMOS: ileostomia continente; ileostomia definitiva; proctocolectomia total

As proctocolectomias totais seguidas de ileostomias são caracterizadas por importantes alterações metabólicas, decorrentes do aumento do conteúdo entérico e da redução da área de absorção de líquidos e nutrientes.

Com a finalidade de contornar esses inconvenientes, os autores têm procurado técnicas alternativas na feitura de ileostomias, nas quais o volume líquido exonerado não seja exagerado e conseqüentemente favoreça um pós-operatório ameno.

O objetivo do trabalho é apresentar dois casos de ileostomia continente definitiva mostrando sua técnica e os resultados.

CASUÍSTICA

Duas pacientes acometidas por doença inflamatória intestinal foram operadas no Serviço de Colo-Proctologia do Hospital Heliópolis de São Paulo - SP:

Caso 1 - Paciente de 53 anos, negra, admitida com precidência de colostomia, medindo 30 cm. Anteriormente, fora submetida a proctocolectomia parcial com colostomia terminal em transversal medial, por comprometimento extenso do cólon esquerdo, reto e períneo com múltiplas fístulas, inclusive reto-vaginal, cujo anatomopatológico revelou tratar-se de doença de Crohn. Posteriormente, foi feita a

totalização da colectomia seguida de ileostomia continente, conseqüente à recidiva da precidência da colostomia.

Caso 2 - Paciente de 61 anos, negra, internada com quadro de RCU em atividade e portadora de colostomia terminal em hipocôndrio esquerdo. No passado, fora submetida a proctocolectomia parcial com ressecção incluindo cólon esquerdo, em conseqüência de intratabilidade colônica e perineal. Manifestou quadro séptico com alterações inflamatórias importantes na colostomia e porção distal do cólon, as quais regrediram com tratamento intensivo, deixando como seqüelas fibrose extensa de segmento colônico. Realizada totalização da colectomia mais ileostomia continente definitiva.

Técnica

A cirurgia consiste na liberação do cólon remanescente juntamente com a colostomia, ligadura vascular entre o ceco e a arcada marginal, com o objetivo de preservar o pedículo terminal da artéria mesentérica superior, segundo técnica proposta por Lázaro da Silva (4, 5). Dessa maneira, a vascularização terminal do íleo e a implantação do piloro ileocecal mantêm-se íntegras. O ceco é seccionado, em torno da abertura ileal, deixando-se uma borda de cerca de 1,5 cm. A hemostasia é realizada de maneira rigorosa, em virtude do grande número de vasos (Fig. 1). Após abertura da parede abdominal no flanco direito passa-se o piloro ileocecal, sendo a fixação realizada por sutura direta entre a pele e a borda cecal. A seguir, faz-se a fixação interna do mesoíleo em ambos os lados na parede lateral do abdome.

RESULTADOS

A cicatrização processou-se normalmente durante o pós-operatório. Na primeira semana, a paciente 1 apresentou uma média de 380 ml/dia e a paciente 2 uma média de 300 ml/dia referentes ao débito ileal. Nas semanas subseqüentes, o efluente tornou-se consistente e a ileostomia de fácil adaptação. No seguimento ambulatorial, não foram observadas quaisquer alterações com a ileostomia continente, como disfunção, irritação cutânea, estenose, prolapso ou dificuldade de manuseio para a paciente ou estomatoterapeuta. Esteticamente, os resultados foram considerados excelentes (Fig. 2).

*Hospital Heliópolis - S. Paulo.

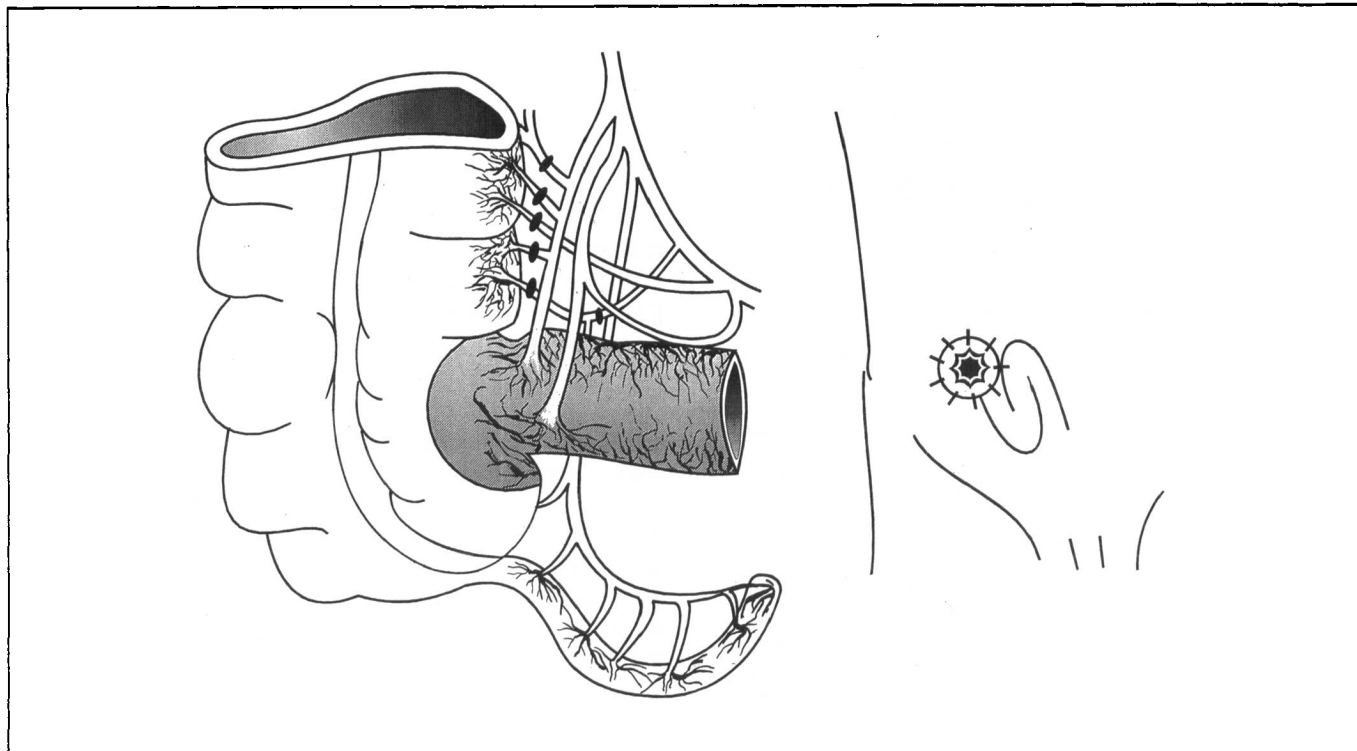


Fig. 1 - Representação esquemática da técnica utilizada, destacando-se as ligaduras vasculares justacolônicas. Ao lado o aspecto final.

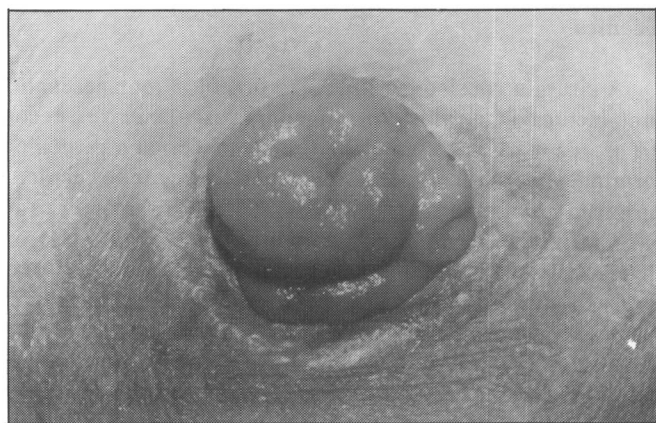


Fig. 2 - Aspecto final da ileostomia continente, notando-se o sulco de separação entre a válvula ileocecal e a borda do ceco.

DISCUSSÃO

As ileostomias definitivas sempre se constituíram em problemas de adaptação para os pacientes e técnicos para os cirurgiões. Desde os trabalhos iniciais sobre ileostomias terminais divulgados em 1952 por Brooke (1), com resultados até certo ponto satisfatórios, diversos cirurgiões tentaram modificações na feitura de ileostomias (2, 5, 6, 8, 9). A alteração mais significativa foi proposta por Di Dio (2) e Lázaro da Silva (5, 6), que propuseram a exteriorização do esfíncter ileocecal na parede abdominal. Diversos autores procuraram recursos para a contenção ileal com bolsas em U (Kock), S (Parks), J (Utsunomiya), ou em W (Nichols) tanto no abdo-

me como na pélvis (4, 11, 14, 17). Outros cirurgiões como Mattos (8, 9), Palma (12, 13), Myrvold (10) realizaram ileostomias continentes obtendo bons resultados. Mazione (7) em tese de docência-livre preconizava a construção de uma válvula mucosa ileal como cirurgia complementar à colectomia com anastomose ileo-retal, com a finalidade de evitar os problemas decorrentes da exérese total do cólon. Safatle e col. (15) e Safatle e Almeida (16) propuseram a manutenção do íleo terminal juntamente com o esfíncter ileocecal nas colectomias que incluem o cólon direito, sobretudo as totais, com o intuito de se respeitar a fisiologia intestinal. Habr-Gama e col. (3) estudaram em trabalho experimental a contenção magnética nas ileostomias e colostomias, utilizando um dispositivo oclusivo constituído por ímã e silicone, com resultados iniciais promissores.

Nos nossos casos, as pacientes tratadas apresentavam colostomia terminal bem adaptada quanto à função. Entretanto, a paciente 1 manifestou sérias dificuldades devido à prociência recidivante. A paciente 2 foi hospitalizada com reagudização da RCUI, quadro séptico e extenso acometimento do cólon residual. Os resultados obtidos com a técnica utilizada mostraram-se amplamente satisfatórios, tanto no que tange a ausência de morbidade, como no aspecto funcional. De fato, o volume de líquido entérico eliminado não ultrapassou a média de 380 ml/dia, o que se compara favoravelmente a perda de cerca de 1 L/dia nas ileostomias convencionais. Em ambas, foi indicada a ressecção do cólon remanescente e realização de ileostomia continente definitiva, como técnica de escolha após criterioso estudo de opções

CONCLUSÃO

A ileostomia continente com preservação do esfíncter ileocecal constitui-se num procedimento adequado complementando a proctocolectomia total nas formas graves de doenças inflamatórias intestinais. Os resultados obtidos, inclusive por outros autores, recomendam o uso desta técnica cirúrgica.

FORMIGA GJS, BARRETO NETO PF & SILVA JH - Continent ileostomy - Report of two cases.

SUMMARY: The authors report two cases of patients submitted to definitive continent ileostomy. Both of them had inflammatory bowel disease. It was used the continent ileostomy technique, keeping the ileocecal sphincter and a small border of cecal wall, with the purpose to obtain a suitable control of small intestine emptying.

KEY WORDS: continent ileostomy; definitive ileostomy; total proctocolectomy

REFERÊNCIAS

1. Brooke BN. The management of an ileostomy including its complications. *Lancet* 1952; 2: 102-104.
2. Di Dio LJA, Carril CF. Observações sobre o mecanismo do piloro ileo-ceco-cólico em indivíduo vivo com papila ileo-ceco-cólica exteriorizada. *Rev Bras Gastroenterol* 1954; 6: 67-69.
3. Habr-Gama A, Arruda Alves PR, Mello S, Raia A. Contenção magnética nas ileostomias e colostomias. Estudo experimental preliminar. *Rev Ass Med Brasil* 1978; 24: 332-334.
4. Koek NG. Intra-abdominal reservoir in patients with permanent ileostomy: preliminary observation on a procedure resulting in fecal continent in five ileostomy patients. *Arch Surg* 1969; 99: 223-231.
5. Lázaro da Silva A. Ileostomia: alternativas técnicas. *Rev Ass Méd Minas Gerais* 1978; 28: 28-29.
6. Lázaro da Silva. Ileostomia continente. *Rev bras Colo-Proct* 1991; 11: 33-35.
7. Manzione A. Válvula ileal na colectomia com anastomose ileo-retal. Estudo experimental. Tese de Docência-Livre. Fac Med USP, 1980.
8. Mattos MP. Estudo experimental de ileostomia em cães. Aspecto funcional e microscopias óptica e eletrônica de varredura. Tese de Mestrado. Fac Med UFMG, Belo Horizonte, 1981.
9. Mattos MP, Lázaro da Silva A. Study of ileostomy in dogs, functional aspects, optic and scanning electronic microscopy. *Arq Gastroent* 1986; 23: 159-168.
10. Myrvold HE. The continent ileostomy. *World J Surg* 1987; 11: 720-726.
11. Nichols RJ. Restorative proctocolectomy with various types of reservoir. *World J Surg* 1987; 11: 751-762.
12. Palma EC. Simultaneous colostomy and ileostomy. Ileostomy with an autonomically continent sphincter. *World J Surg* 1982; 6: 130-137.
13. Palma EC. Reversible and ileostomy with its sphincter as complementary procedure in surgical treatment of severe intestinal occlusion. *Dig Surg* 1984; 1: 196-199.
14. Parks AG, Nichols RJ, Belliveau P. Proctocolectomy with ileal reservoir and anastomosis. *Br J Surg* 1980; 67: 533-538.
15. Safatle NF, Spiropulos Jr. J, Fernandes JA, Barateia JR, Warde PJ. Avaliação do esfíncter ileal nas colectomias. *Semestre Terap* 1976; 34: 2-12.
16. Safatle NF, Almeida MCR. Anastomose íleo-retal ou íleo-cólica com preservação de esfíncter ileal: técnica e resultados. *Rev Col Bras Cir* 1984; 11: 153-160.
17. Utsunomyia J, Iwama T, Imajo M et al. Total colectomy, mucosal proctectomy and íleo-anal anastomosis. *Dis Colon-Rectum* 1980; 23: 459-466.

Endereço para correspondência:

Galdino José Sítonio Formiga
Av. Libero Badaró, 1.208 - Jd. São Caetano
09581-610 - São Caetano do Sul - SP