
ANGIOMIXOMA AGRESSIVO PERINEAL

RELATO DE CASO E REVISÃO DA LITERATURA

HENRIQUE FRANCISCO DE SOUZA E SOUZA - FSBCP
IDBLAN CARVALHO DE ALBUQUERQUE - ASBCP
GEANNA MARA LINO E SILVA DE RESENDE GUERRA - ASBCP
MARCUS FÁBIO MAGALHÃES FONSECA
GALDINO JOSÉ SITONIO FORMIGA - TSBCP

SOUZA HFS, ALBUQUERQUE IC, GUERRA GMLSR, FONSECA MFM, FORMIGA GJS. Angiomixoma Agressivo Perineal. Relato de Caso e Revisão da Literatura. *Rev bras Coloproct*, 2004; 24(4): 358-360.

RESUMO: O angiomixoma agressivo (AA) é um tumor mesenquimal, localizado principalmente na região pelve-perineal. Apresentamos o caso de um doente masculino, 43 anos, há um ano com nódulo perianal doloroso e de crescimento progressivo. Submetido a ressecção local com diagnóstico histopatológico de AA. Boa evolução no pós-operatório, sem sinais de recidiva no sexto mês de acompanhamento. O tratamento de escolha para o AA é a ressecção local. Alto índice de recidiva local é relatado no acompanhamento ambulatorial.

Unitermos: Angiomixoma agressivo; neoplasia; períneo

INTRODUÇÃO

O angiomixoma agressivo (AA) é um tumor mesenquimal originário do tecido conjuntivo, de crescimento lento e insidioso, mais comum no sexo feminino e na quarta década de vida.⁴ Frequente na região pelve-perineal, porém eventualmente acomete a região inguinal e escrotal.¹

Stteper e Rosai, em 1983, descreveram-no pela primeira vez em nove mulheres.² Pouco mais de 130 casos de AA são descritos na literatura mundial. O objetivo deste trabalho é relatar um caso de AA, operado em nosso serviço, associado a revisão da literatura.

RELATO DO CASO

L.C.A.O, 43 anos, masculino, há um ano com tumor perianal de crescimento progressivo, associado a dor local. Sem queixas urinárias ou proctológicas.

Trabalho realizado no Serviço de Coloproctologia do Hospital Heliópolis, São Paulo, SP.

Recebido em 01/06/2004

Aceito para publicação em 13/01/2005

Ao exame, tumor em região perianal direita com extensão para região glútea, de cerca de 8 cm no seu maior diâmetro, indolor, de consistência fibroelástica. Ultrassonografia perineal com imagem nodular sólida de 6,5 x 5,4 x 4,8 cm. Tomografia de pelve mostra imagem heterogênea de contornos definidos com áreas de calcificação, medindo 10,5 x 9,0 x 4,5 cm, sem plano de clivagem com a raiz do pênis (Figura-1).

Realizada ressecção local da lesão cuja extensão alcançava a tuberosidade isquiática na margem lateral externa, o músculo esfíncter externo na margem lateral interna e a loja prostática antero-superiormente. Os feixes musculares foram aproximados com pontos de poligalactina 2-0 e realizada drenagem de sucção e antibióticoterapia por sete dias. O dreno foi retirado no 2º PO e o paciente recebeu alta no 5º PO.

O diagnóstico anatomopatológico evidenciou angiomixoma agressivo (Figura-2), com estudo imunohistoquímico positivo para vimentina (V9), CD 34 e negativo para desmina, proteína S-100 (policlonal) e actina alfa de músculo liso (1A4). O

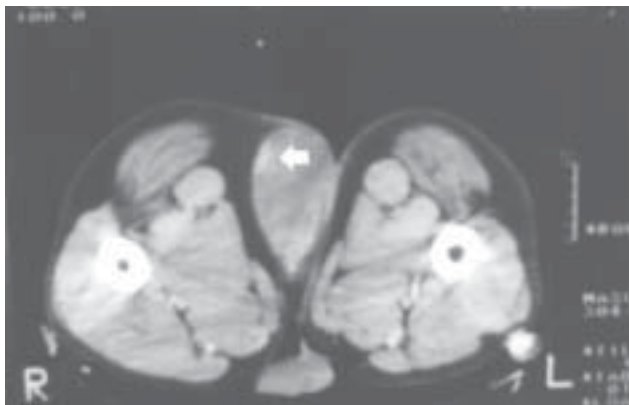


Figura 1 – CT de pelve - Tumor de limites bem definidos com áreas de calcificação (seta).




Figura 2 – Microscopia óptica 100x - Extenso estroma mucinoso com hipocelularidade.

doente encontra-se no sexto mês de acompanhamento ambulatorial, sem recidiva.

DISCUSSÃO

Em 1983, Steeper e Rosai publicaram o relato de nove casos em mulheres com angiomixoma agressivo.² Desde então, pouco mais de 130 casos foram descritos na literatura.

O AA é um tumor mesenquimal que freqüentemente se origina no tecido conjuntivo da pelve ou do períneo, porém há relato desta neoplasia originando-se da parede retal.³ Predomina em adultos jovens, com maior incidência na quarta década de vida. Quanto ao sexo, a relação mulher/homem alcança a média de 6:1.⁴

O crescimento deste tumor é lento e insidioso e os sintomas são geralmente relacionados ao seu crescimento, porém sem sintomas obstrutivos. A dor não é freqüente, mas pode estar presente nas lesões perineais, devido ao trauma. Pode ocorrer hematoquesia, caso haja crescimento intra-luminal com ulceração da mucosa.¹

O exame físico evidencia massa volumosa, geralmente com mais de 10 cm no maior diâmetro, de consistência fibroelástica, de contornos regulares e indolor. À USG perineal apresenta-se como massa hipocóica ou com aspecto cístico. Na tomografia computadorizada geralmente é um tumor de margens

bem definidas, com menos atenuação que a dos músculos e com plano de clivagem com as estruturas vizinhas.^{5,6}

O diagnóstico diferencial deve ser feito com doenças que se apresentam como massa perineal ou inguinal, tais como: abscesso vulvar, lipoma, cisto de Bartholin, cisto do ducto de Gartner, tumores anorretais, linfadenomegalia.¹

A ressecção local com margens livres é o tratamento de escolha, porém considerando a íntima relação do tumor com importantes estruturas genitourinárias e pélvicas, as ressecções são incompletas na maioria das vezes, ocasionando alto índice de recidiva que pode variar de 36% a 80%, a depender do tempo de seguimento.^{1,4,7}

A histologia do AA caracteriza-se por extenso estroma mucinoso, relativa hipocelularidade e baixo índice mitótico. O estudo imunohistoquímico geralmente é positivo para vimentina e desmina, e negativo para miosina e proteína S 100.^{2,4,7}

A predominância do sexo feminino tem sido associada à presença de receptores de estrógeno e progesterona nos AA, inclusive com relato de aumento significativo da tumoração durante a gravidez.^{8,9}

O seguimento prolongado com exame clínico cuidadoso é necessário para detecção precoce de recidiva, porém a realização de exames de imagem não deve ser de rotina, apenas em casos sintomáticos ou de suspeita de recidiva.¹

SUMMARY: The aggressive angiomyxoma (AA) is a mesenchymal tumor arising from connective tissues of the perineum or pelvis. We present a case of 43 years old man with a perineal painful mass since one year, with slow growing. The local resection was made and the histopathology showed an AA. On the follow-up of six months there are no signs of recurrence. The best treatment is the local resection, but the high rate of recurrence is related to inadequate primary excision.

Key words: aggressive angiomyxoma, perineum, neoplasia

REFERÊNCIAS BIBLIOGRÁFICAS

1. Behranwala KA, Thomas JM. Aggressive angiomyxoma: a distinct clinical entity. **EJSO**; 2003, 29:559-563.
2. Steeper TA, Rosai J. Aggressive angiomyxoma of the female pelvis and perineum: report of nine cases of a distinctive type of gynaecologic soft tissue neoplasm. **Am J Surg Pathol**; 1983, 7:463-465.
3. Nakamura T, Miura K, Maruo Y et al. Aggressive angiomyxoma of the perineum originating from the rectal wall. **J Gastroenterol**; 2002, 37:303-308.
4. Fetsch JF, Laskin WB, Lefkowitz M et al. Aggressive angiomyxoma: a clinicopathologic study of 29 female patients. **Cancer**; 1996, 78:79-90.
5. Catalano O. Case report: Aggressive angiomyxoma of the pelvic soft tissues: US and CT findings. **Clinical Radiology**; 1998, 53:782-783.
6. Jeyadevan NN, Sohaib SAA, Thomas JM et al. Imaging features of aggressive angiomyxoma. **Clinical Radiology**; 2002, 58:157-162.
7. Bégin LR, Clement PB, Kirk ME et al. Aggressive angiomyxoma of the pelvic soft parts: a clinicopathologic study of nine cases. **Hum Pathol**; 1985, 16:621-628.
8. Rotmensch EJ, Kasznica J, Hamid MA. Immunohistochemical analysis of hormone receptors and proliferating cell nuclear antigen in aggressive angiomyxoma of the vulva. **Int J Gynecol Obstet**; 1993, 41:171-179.
9. Havel G, Burian P, Kohrtz M et al. Aggressive angiomyxoma of the vulva: an unusual, deceptive and recurrence-prone tumor with evidence of estrogen receptor expression. **APMIS**; 1994, 102:236-240.

Endereço para correspondência:

Galdino José Sítonio Formiga
Hospital Heliópolis - Serviço de Coloproctologia
Rua Cônego Xavier, 276 - Vila Heliópolis
04.231-030 - São Paulo (SP)
Tel (11) 274-7600 (Ramal 244)