

# Polipose Hiperplásica – Relato de Caso

## Hyperplastic Polyposis: Case Report

FABIANO DE OLIVEIRA POSWAR<sup>1</sup>, JAIR ALMEIDA CARNEIRO<sup>1</sup>, VINÍCIUS AFONSO MONTEIRO<sup>2</sup>,  
MAGNO OTÁVIO SALGADO DE FREITAS<sup>3</sup>

<sup>1</sup> Acadêmicos do Curso de Medicina da Universidade Estadual de Montes Claros – UNIMONTES; <sup>2</sup> Residente de Cirurgia Geral do Hospital Universitário Clemente de Faria (HUCF) – Montes Claros/MG; <sup>3</sup> Departamento de Clínica Cirúrgica, Universidade Estadual de Montes Claros – UNIMONTES.

---

POSWAR FO; CARNEIRO JA; MONTEIRO VA; FREITAS MOS. Polipose Hiperplásica - Relato de Caso. *Rev bras Coloproct*, 2010;30(3): 344-346.

**RESUMO:** A polipose hiperplásica é uma condição rara, caracterizada pela presença de pólipos hiperplásicos múltiplos no cólon. Relata-se o caso de um paciente de 29 anos que apresentou polipose hiperplásica associada a pólipos mistos.

**Descritores:** Pólipos intestinais, hiperplasia, câncer colorretal, cirurgia colorretal.

---

### INTRODUÇÃO

A Polipose Hiperplásica foi descrita em 1980 [1]. É considerada como a presença de pólipos hiperplásicos múltiplos, grandes e/ou proximais e, ocasionalmente, um número menor de adenomas serrados, adenomas clássicos e pólipos mistos [2]. Diferem dos pólipos hiperplásicos isolados, pois podem atingir até 3 cm. Apesar de afetar preferencialmente pacientes entre a sexta e sétima décadas, existem casos descritos em crianças. Embora seja aceito que pólipos hiperplásicos pequenos não apresentem potencial maligno, existem casos de adenocarcinoma associados a polipose hiperplásica.

### RELATO DE CASO

Paciente masculino (G.L.B.), 19 anos, natural de Pirapora – MG, admitido em nosso serviço no dia 26/06/2008 com história de hematoquesia há cerca de 2 anos. Em 2001, com diagnóstico de Polipose Intestinal, foi submetido a colectomia total com ileorretoanastomose em outro serviço. Realizou colonoscopia de controle em Junho/2006, que evidenciou anastomose ileorretal íntegra com presença de

Polipose Retal, e algumas polipectomias, cujo resultado histopatológico evidenciou tratar-se de pólipos hiperplásicos. O paciente não retornou para seguimento. Em 26/06/2008, foi submetido a retossigmoidoscopia, que evidenciou novos pólipos em reto, e a polipectomia, com retirada de 12 pólipos (de tamanhos variados de 0.7 a 2.3 cm), cujo estudo anatomopatológico demonstrou, à microscopia, fragmentos de mucosa do tipo retal com configuração polipóide exibindo glândulas dilatadas, algumas contendo restos celulares, com estroma fibroso congesto e cronicamente inflamado, bem como hiperplasia epitelial, áreas de atipias livres e moderada, tendendo para a estratificação do epitélio glandular. O diagnóstico, portanto, revelou pólipos mistos - pólipos em partes hiperplásicos e em partes adenomatosos tubulares (ver fotos). O estudo do cólon do irmão (15 anos), realizado 19/03/2008, revelou polipose em todo o cólon, principalmente no reto, cujo estudo histopatológico revelou tratar-se de pólipos hiperplásicos.

### DISCUSSÃO

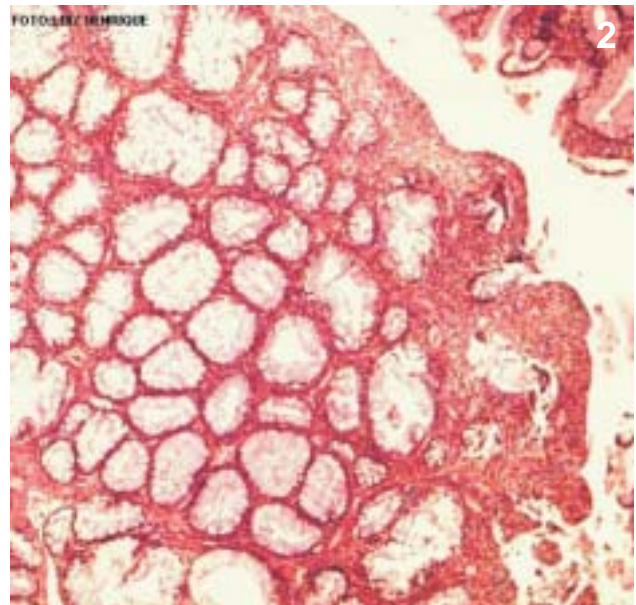
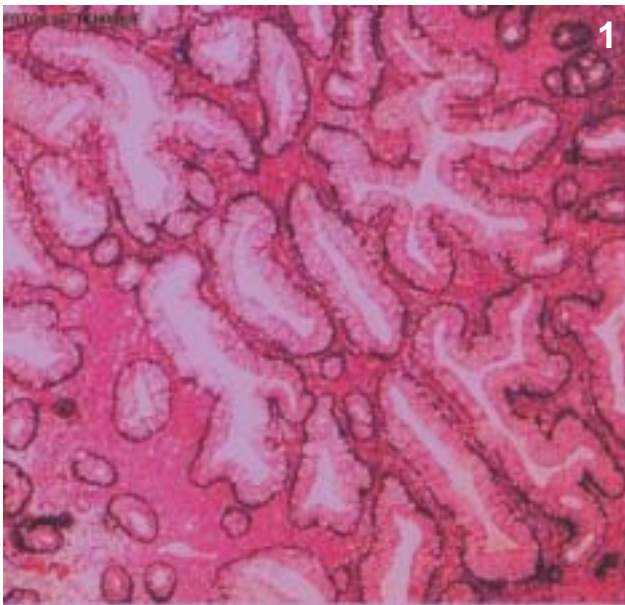
Nos casos de polipose hiperplásica não existem diretrizes universalmente aceitas para diagnóstico,

---

Trabalho realizado no Hospital Universitário Clemente de Faria (HUCF) – Montes Claros/MG.

Recebido em 26/11/2009

Aceito para publicação em 30/10/2009



Figuras 1 e 2 - Pólipos mistos, com padrão hiperplásico e adenomatoso.

o que reflete o pouco conhecimento de sua etiopatogenia [2]. Uma das alternativas utilizadas são os critérios da Organização Mundial de Saúde, OMS, que foram introduzidos em 2000 [3] e vem sendo utilizados em alguns dos trabalhos mais recentes [2, 4]. Os critérios são: (1) pelo menos cinco pólipos hiperplásicos diagnosticados histopatologicamente proximais ao cólon sigmóide, dos quais dois sejam maiores que 10 mm em diâmetro ou (2) qualquer número de pólipos hiperplásicos ocorrendo proximalmente ao cólon sigmóide em um indivíduo com um parente de primeiro grau com polipose hiperplásica ou (3) mais que 30 pólipos hiperplásicos de qualquer tamanho, mas distribuídos ao longo do cólon.

O diagnóstico histopatológico de polipose hiperplásica é desafiador [5]. Em geral, a maioria dos pólipos são hiperplásicos, mas também ocorrem adenomas serrados e adenomas clássicos. Tais lesões adenomatosas associadas podem ser a causa de transformações malignas [4]. Nesse sentido, Goldstein *et al.* [6] ao compararem pólipos hiperplásico-símiles que precederam adenocarcinoma com instabilidade microsatélite aos pólipos hiperplásicos incidentais, desenvolveram os seguintes critérios morfológicos: aumento da zona de proliferação da cripta, organização arquitetural serrada nas regiões basilares da cripta, dilatação basilar da cripta, criptas invertidas e predomínio de criptas com maturação reduzida.

Diversas contribuições recentes têm sido feitas na compreensão da etiologia dos pólipos hiperplásicos e seu risco de transformação maligna. Em 2002, uma nova entidade foi descrita em casos de pacientes com polipose adenomatosa negativos para o gene APC, que ficou conhecida como polipose associada à MYH (MAP) [7]. Em 2006, Chow *et al.* descreveram um paciente com polipose hiperplásica, de acordo com os critérios da OMS, e mutação bialélica em MYH [2]. Boparai *et al.* [8], ao analisar pacientes com MAP, sugeriram que o surgimento de pólipos hiperplásicos ou adenomas podem ser resultado de uma mesma mutação germinativa no gene MYH. O MYH faz parte do sistema de excisão de pares de base e a perda de sua função poderia levar indiretamente a formação de adenomas, a partir de uma mutação somática não corrigida em APC, ou de pólipos hiperplásicos e adenomas serrados, a partir de uma mutação em K-RAS.

Os casos com história familiar positiva não são comuns, tendo sido responsáveis por apenas dois casos da série de 38 relatados por Chow *et al.* [2]. A via do MYH poderia explicar casos com história familiar positiva, como o apresentado. No paciente do relato, a investigação da mutação deste gene não resultaria, entretanto, em mudança da conduta e, dessa forma, não foi realizada.

A idade média de polipose hiperplásica situa-se entre 54 a 60 anos de idade [2, 4, 9]. O paciente do relato apresentou a doença em uma idade incomum, já

que na maioria dos casos, são acometidos pacientes a partir da terceira década de vida [2, 4, 9]. Apesar disso, já foram relatados casos de polipose hiperplásica até mesmo em crianças [10].

Não há também consenso sobre o tratamento adequado. Existem casos que melhoram com medidas de suporte e outros que necessitam de tratamentos cirúrgicos. A colectomia pode ser benéfica quando há grande número de pólipos hiperplásicos, adenomas ser-

rados concomitantes ou múltiplas lesões adenomatosas de alto risco (mais do que 1 cm, componente viloso, displasia de alto grau).

Assim, o paciente deverá seguir em acompanhamento, pois se trata de polipose hiperplásica com associação de pólipos mistos com componentes adenomatosos, e ainda com a possibilidade de ser necessária a retirada do reto, realizando anastomose ileoanal.

---

**ABSTRACT:** Hyperplastic polyposis is a rare condition, characterized by the presence of multiple hiperplastic polyps in the colon. It is reported a case of a 29-year-old patient who presented hyperplastic polyposis associated with mixed polyps.

**Key words:** Intestinal polyps, hyperplasia, colorectal neoplasm, colorectal surgery.

---

## REFERÊNCIAS

1. Williams GT, Arthur JF, Bussey HJR, Morson BC. Metaplastic polyps and polyposis of the colorectum, *Histopathology* 1980; 4: 155–70.
2. Chow E, Lipton L, Lynch E, D'Souza R, Aragona C, Hodgkin L, Brown G, Winship I, Barker M, Buchanan D, Cowie S, Nasioulas S, Du Sart D, Young J, Legett B, Jass J, Macrae F. Hyperplastic Polyposis Syndrome: Phenotypic Presentations and the Role of MBD4 and MYH. *Gastroenterology* 2006;131:30–9.
3. Burt RW, Jass JR. Hyperplastic polyposis. In: Hamilton SR, Aaltonen LA. *Pathology and Genetics of Tumours of the Digestive System*. IARC Press: Lyon; 2000.
4. Lage P, Sousa R, Albuquerque C, Chaves P, Salazar M, Cravo M et al. Polipose Hiperplásica: Caracterização Fenotípica e Molecular de uma entidade rara com risco aumentado de cancro do cólon e recto. *J Port Gastro* 2004; 11:76-83.
5. Jass JR. Colorectal polyposes: From phenotype to diagnosis. *Pathol Res Pract* 2008; 204: 431–47
6. Goldstein NS, Bhanot P, Odish E, Hunter S. Hyperplastic-like Colon Polyps That Preceded Microsatellite-Unstable Adenocarcinomas. *Am J Clin Pathol* 2003;119:778-96.
7. Al-Tassan N, Chmiel NH, Maynard J, Fleming N, Livingston AL, Williams GT, Hodges AK, Davies DR, David SS, Sampson JR, Cheadle JP. Inherited variants of MYH associated with somatic G:C-T:A mutations in colorectal tumors. *Nat Genet* 2002; 30: 227–32.
8. Boparai KS, Dekker E, Van Eeden S, Polak MM, Bartelsman JFWM, Matheus-Vliegen EMH et al. Hyperplastic Polyps and Sessile Serrated Adenomas as a Phenotypic Expression of MYH-Associated Polyposis. *Gastroenterology* 2008;135: 2014–8
9. Hyman NH, Anderson P, Blasyk H. Hyperplastic Polyposis and the Risk of Colorectal Cancer. *Dis Colon Rectum* 2004; 47(12):2101-4.
10. Keljo DJ, Weinberg, AG, Winick A, Tomlinson G. Rectal Cancer in an 11-Year-Old Girl with Hyperplastic Polyposis. *J Pediatr Gastroenterol Nutr* 1999; 28(3):327-32.

**Endereço para correspondência:**  
FABIANO DE OLIVEIRA POSWAR  
Rua Gentil Pereira Soares, 180  
Jardim Panorama. Montes Claros, MG  
E-mail: faliwar@gmail.com